Aus der IV. Medizinischen Universitätsklinik Berlin
Direktor: Professor Dr. H. Dennig

Über die Erythrozyten-Größe bei der Anämia perniciosa im Remissionsstadium

Inaugural-Dissertation
zur
Erlangung der
Medizinischen Doktorwürde
an der
Friedrich-Wilhelms-Universität
zu Berlin

vorgelegt von

Joachim Hagen
aus Berlin-Charlottenburg

Tag der Promotion: 1. VI.1939

Druck von Fischer & Schmidt in Stettin, Große Wollweberstraße 13

M 62

Digitized by the Internet Archive
in 2026

https://archive.org/details/IA41550804_0141

Seitdem Price-Jones als erster die Messung der Erythrocytengrößen in die klinische Diagnostik eingeführt hat, mehren sich ständig Arbeiten, die sich mit der Größenmessung der roten Blutkörperchen an gesundem oder pathologischem Material beschäftigen. Man sah bald ein, daß man mit der Erythrometrie ein ausgezeichnetes Hilfsmittel für eine sichere Diagnosenstellung bei den verschiedensten Blutkrankheiten in der Hand hatte, weil diese Methode eben ein exaktes Bild von einer Mikro-, Makro- oder Anisozytose vermittelt.

Besonderes Interesse brachte man seit Entwicklung der Meßmethoden den Ery-Größeveränderungen bei der Biermerschen Anämie entgegen. Für diese Erkrankung ist ja gerade die Makrozytose neben einer größeren Variationsbreite der Erythrozyten (Anisozytose) charakteristisch. In allen diesbezüglichen Arbeiten werden mehr oder weniger übereinstimmende Meßergebnisse mitgeteilt, nach denen die roten Blutkörperchen erheblich vergrößert sind. Neben dieser Verschiebung des mittleren und gleichzeitig häufigsten Durchmessers nach der Makrozytenseite hin wurden aber auch relativ viele kleine Zellen gemessen als Ausdruck einer ausgeprägten Anisozytose. So fand V. Schilling bei der perniciösen Anämie Werte zwischen 8.4 μ bis 9.9 μ mittleren Durchmessers bei einem normalen Mittelwert von 7.3 μ, und während beim Gesunden die Variationsbreite der Erythrozyten (Anisozytose) mit 1.2 μ angegeben wurde, betrug dieselbe bei dem Perniciosa-Kranken 5.3 μ.

Von vielen Autoren wurde nun auch die Frage diskutiert, ob diese pathologischen Veränderungen unter der Behandlung in der Remissionszeit zurückgingen. Es ist verständlich, daß vor Einführung der Lebertherapie auf Grund der nicht einheitlichen Behandlung die Ergebnisse und Ansichten hierüber verschieden waren. Aber auch heute, wo uns ein so ausgezeichnetes und specifisches Mittel wie die Leberverabreichung (per os oder parenteral) zur Verfügung steht, ist man sich noch nicht über das Zurückgehen der Perniciosa-typischen Erscheinungen in der Remissionszeit einig.

Wohl erkennt man allgemein an, daß die Anämie und die gröberen Blutveränderungen unter der Leberbehandlung verschwinden, auch besteht darüber kein Zweifel, daß die speciellen Veränderungen wie die Anisozytose und Makrozytose sich bessern; umstritten ist aber noch die Frage, ob diese beiden Veränderungen vollkommen zurückgehen. Zur Lösung dieser Frage sollen vorliegende Untersuchungsergebnisse von 29 Perni-

ciosafällen, die sich alle klinisch zum Teil schon seit Jahren in einer vollständigen Remission befinden, beitragen.

Diese beiden Symptome, die abnorm großen Erythrozyten und die größere Streuung ihrer Durchmesser ,sind so wichtige und charakteristische Kriterien, daß man aus ihrer Anwesenheit die Diagnose auf eine perniciöse Anämie in weitestem Maße sichern kann, aber nur dann, wenn man zu ihrer Untersuchung mit einem wirklich exakten Mittel, wie es die Okularmikrometrie darstellt, herangeht. Die beiden anderen Mittel, die uns noch zur Messung der Erythrozytengröße zur Verfügung stehen wie die Diffraktionsmethode und die Hämatokritmethode, fallen für solche Untersuchungen schon deswegen aus, weil sie uns nicht die Variationsbreite (eventuelle Anisozytose) vermitteln, sondern nur einen Durchschnittswert der Ery-Größen geben.

In der Bearbeitung dieser Frage, des Zurückgehens der Makro- und Anisozytose in der Remissionszeit des Morbus Biermer, sind verschiedene Arbeiten erschienen, in denen man sich nur mit dem Eindruck der Zellgrößen begnügte, ohne exakte Zellmessungen vorzunehmen. Solche Arbeiten sind natürlich mangels Anwendung genügend objektiver Methoden schwer zu diskutieren. In Fällen, in denen z. B. der Durchschnittswert der Ery-Größen im ganzen nach der Makrozytenseite hin verschoben ist, kann einen die Erfahrung bei der Beurteilung erheblich im Stich lassen, und man wird bei Nachprüfung durch die Okularmikrometermethode oft genug eines besseren belehrt.

Deswegen konnten wir bei einem Vergleich der Ergebnisse unserer Zellmessungen mit denen anderer Autoren nur solche berücksichtigen, in denen man einmal eine objektive Methode für die Messung der Ery-Größen angewandt hat und in denen zum anderen die Ergebnisse möglichst zahlenmäßig angegeben worden sind. Denn darauf weist auch Schulten schon mit Recht hin, mit allgemeinen Angaben wie geringe Anisozytose, einzelne Megalozyten etc. kann man wenig anfangen. Deswegen haben auch wir uns bemüht, die erforderlichen Krankendaten und Ergebnisse unserer Zellmessungen genau zahlenmäßig bezw. kurvenmäßig anzugeben.

Verschiedene Autoren wie Zadek teilen die Remissionszeit der Perniciosa in zwei Stadien ein: 1. In ein relatives Remissionsstadium, um das es sich nach Zadek in den meisten Fällen einer im Verlauf des Morbus Biermer auftretenden Besserung handelt. Dieses Stadium ist, wie der Autor angibt, dadurch charakterisiert, daß es klinisch und hämatologisch noch Anklänge an den perniciös-anämischen Symptomenkomplex, speciell eine geringe aber deutliche hyperchrome Megalozytose

aufweist. 2. In ein absolutes Remissionsstadium mit einem normozytischen Bluttypus ohne hyperchrome Megalozytose. Zahlenwerte werden in dieser Arbeit nicht angegeben.

Brugsch schreibt, daß die Bildung von Normocyten in genügender Anzahl, wie sie niemals bei ungenügendem Hb.- und Ery-Wert auftritt, vorläufig noch als ein wichtiges Kriterium der exakt durchgeführten Lebertherapie anzusehen sei. Und an einer anderen Stelle meint derselbe Autor, daß eine Perniciosa solange nicht als vollwertig kompensiert anzusehen sei, solange der mittlere Durchmesser der Ery nicht normal sei.

Jagic spricht von einigen Fällen, deren Blutbild „ganz normal" wurde. An anderer Stelle schränkt er diese Behauptung allerdings etwas ein. Fitzhugh und Murphy machten Bestimmungen des durchschnittlichen Zellvolumens und kamen zu dem Ergebnis, daß bei voller Leberremission das vorher pathologisch erhöhte Zellvolumen normal wurde; sie gingen soweit zu sagen, daß ein übernormal hohes Zellvolumen das Zeichen einer ungenügenden Therapie sei. (Zitiert nach Schulten.)

Auch bei Medearis und Minot wurde durch die Lebertherapie die Größe der Erythrocyten wieder normal.

Auf zwei wichtige Arbeiten aber, die dieses Thema behandeln, wollen wir besonders hinweisen, weil sie sich auf Grund ihrer Untersuchungen an einem größeren Material, ihrer genauen Meßmethoden und präcisen Zahlenabgaben für einen Vergleich am besten eignen.

In der einen Arbeit werden von Schulten Untersuchungsergebnisse mitgeteilt von 31 Perniciosafällen, von denen sich aber nur 16 Patienten in einer klinisch ausreichenden Leberremission mit einem Mindest-Hb.-Gehalt von 80% und einem Färbeindex um 1,0 befanden. 8 dieser 16 Fälle waren bereits schon seit mindestens einem Jahr gesund. Um seine Werte mit Normalwerten vergleichen zu können, stellte Schulten an den Anfang seiner Untersuchungen Ery-Größenmessungen von 10 Gesunden, deren mittlere Ery-Größe bei 7.33 µ lag. Der niedrigste Wert war 7.03 µ, der höchste 7.56 µ. Der Mittelwert der Ery-Größe von den 16 in Remission sich befindenden Perniciosafällen betrug 8.05 µ. Der höchste war 8.51 µ, der niedrigste 7.53 µ. Der mittlere Durchmesser war also im Durchschnitt noch recht erheblich erhöht. Wie verhielt sich nun die Streuung der Erythrocyten? Die Differenz zwischen den kleinsten und größten Erythrocyten wurde bei den Untersuchungen der 10 Gesunden mit 2.35 µ als Mittelwert, 2.8 µ als höchster und 1.8 µ als niedrigster Wert gefunden. Auch hier zeigt wieder die Messung der 16 Remissionsfälle eine erheblich größere Variationsbreite

mit 3.8 μ als mittlere, 5.0 μ als höchste und 3.0 μ als niedrigste Differenz. Auf der anderen Seite aber muß betont werden, daß diese Werte um ein beträchtliches unter den typischen Werten für das Vollstadium der Perniciosa liegen. Mit fortschreitender Besserung unter Leberbehandlung näherten sich also die erhöhten Werte und die Streuung der Erythrocyten der Norm, gingen aber selten unter die obere Grenze derselben herunter. Als Folgerung derselben Beobachtung stellt Naegeli fest, daß jede starke Anisocytose bei normalem Hb.-Gehalt auf perniciöse Anämie verdächtig ist.

Die andere Arbeit, in der auch Zellmessungen an einem relativ größeren Material angestellt wurden, stammt von Price-Jones, der die Leberwirkung an 12 Perniciosafällen untersuchte, bei denen sämtliche anämischen Symptome verschwunden waren. Auch hier wiesen die 12 Patienten als Zeichen der Remission einen Mindest-Hb.-Gehalt von 80% auf. Auch hier brachte die Leberbehandlung die Ery-Durchmesser nahe oder innerhalb normaler Grenzen. Aber eine vollständig normale mittlere Ery-Größe und Streuung wurde nur in einem Teil der Fälle erreicht.

Zusammenfassend läßt sich also sagen, daß ein Teil der Autoren ein vollständiges Verschwinden der Makrocytose und Anisocytose in der Leberremission gesehen hat, zumindest aber als Erfolg einer guten Lebertherapie ein auch in dieser Hinsicht normales Blutbild erwartet. Einige andere Autoren aber, die vor allem Untersuchungen an einem etwas größeren Material unternommen haben, stellen fest, daß die Ery-Durchmesser im Durchschnitt überhaupt gar nicht die normale Grenze erreichen und die Variationsbreite selten ganz normal wird. Damit würde ein sog. absolutes Stadium nach Zadek gar nicht als ein eigenes Stadium des Perniciosa-Komplexes in der Remissionszeit existieren können, weil es in dieser Form normalerweise nicht oder nur ganz selten beobachtet wird.

Methodik

Wir verwandten für unsere Untersuchungen dünne Blutausstriche, die wir alkoholfixiert mit Giemsalösung (15 gtt. auf 10 ccm) färbten. Wie ließen die Farbe etwas länger einwirken (30 Min.), als es bei gewöhnlichen Blutbildern üblich ist, weil wir die Erfahrung gemacht haben, daß sich überfärbte Erythrocyten besser ausmessen lassen.

Für die Zellmessungen benutzten wir ein Seibert-Mikroskop (Tubuslänge 162 mm, Oel-Immersion 100), dessen Okular wir

mit dem von der Fa. Ernst Leitz-Wetzlar konstruierten Okular-mikrometer austauschten. Die Eichung der Mikrometerskala erfolgte mittels der Schilling'schen Ery-Zählkammer. Danach entsprach 1 μ 17 Teilstrichen der Schraubenskala. Zur Vereinfachung des Meßverfahrens benutzten wir das von Nellen angegebene, sehr brauchbare Zählschema mit derselben μ-Einteilung auf der Abscisse. Auch wir waren der Meinung, daß die logarithmische μ-Gruppeneinteilung, der wir nicht den Logarithmus von d (Durchmesser), sondern den von d^3 zu Grunde legten, ratsamer ist als die von Price-Jones und anderen benutzten Einteilungen, bei denen die einzelnen μ-Gruppen gleich groß sind. Dadurch konnten wir einmal den Fehler der kleinen Zahl beheben, durch den die Gruppen der größeren Werte gegenüber denen der kleineren benachteiligt werden. Zum anderen waren rein mathematische Gründe maßgebend insofern, als wir mit unseren Schwankungskurven der Gauß'schen Fehlerkurve möglichst entsprechen wollten.

Auch sonst ist das Nellen-Schema sehr praktisch, weil es einem durch das sofortige Eintragen der μ-Werte in die diesbezüglichen Gruppen unverhältnismäßig viel Zeit erspart und sofort das ungefähre Bild der Kurve vermittelt. Gerade diese gruppenmäßige Einteilung ist aber gegen die Benutzung eines solchen Schemas als Einwand erhoben worden, weil man angeblich dadurch in Gefahr käme, bei der Messung nur bestimmte Erythrocyten auszuwählen und so das Bild der Kurve beliebig zu ändern. Dagegen ist erstens zu sagen, daß ein nicht objektiver Untersucher bei einer anderen Methode derselben angeblichen Gefahr unterliegt, auch wenn er nicht die μ-Werte gruppenmäßig notiert, zweitens ist aber diese Objektivität das Mindeste, was man bei einer experimentellen Arbeit voraussetzen muß.

Das mikroskopische Blickfeld haben wir durch Einlegen eines Papierstreifens in das Okularmikrometer verkleinert und dann in jedem Blutbild je 200 Erythrocyten ausgemessen, indem wir durch Verschiebung des Objekttisches jeden in das Feld kommenden Ery gemessen haben, wenn er nicht gerade vollkommen deformiert war.

Die Zahl der roten Blutkörperchen, die die einzelnen Autoren gemessen haben, ist verschieden. So maß Price-Jones pro Blutbild 500 bezw. 1000 Zellen, wieder andere 50 bezw. 100. Wir glauben aber mit der Ausmessung von 200 Erythrocyten dem wirklichen Bild der Ery-Größen in einem Blutausstrich ziemlich nahe gekommen zu sein.

Der Hämoglobin-Gehalt ist nach der Sahli-Methode bestimmt worden. Die Erythrocyten-Menge wurde in der Schilling'schen Kammer (Kreuznetz) gezählt.

Ein Vergleich der einzelnen μ-Werte mit denen der Autoren ist insofern noch erheblich erschwert, als schon recht auseinandergehende Angaben der normalen Ery-Größe in der Literatur gemacht werden. Und die Festlegung der Normocytengröße ist doch für die Beurteilung, ob eine Makrocytose und Anisocytose zurückgegangen sind, unerläßlich.

So liegt nach Price-Jones, der sehr exakte Messungen bei 100 Gesunden vorgenommen hat, der häufigste Durchmesser bei 7.2 μ, und als normal sieht der Autor die Ery-Größen zwischen 6.686 μ bis 7.718 μ an. Zellen, die größer als 7.546 μ oder kleiner als 6.834 μ sind, sind nach Price-Jones im Sinne einer pathologischen Veränderung verdächtig. (Dazu möchten wir bemerken, daß die 2. und 3. Stelle nach dem Komma doch nur eine Scheingenauigkeit bedeutet, wenn man bedenkt, wie groß an sich die Fehlerquelle bei den einzelnen Messungen ist.

Im trockenen Ausstrich haben als Normalwerte gefunden: Grosh und Stifel 7.4 μ, Bell-Thomas und Means (1926) 7.7 μ, Medearis und Minot (1927) 7.55 μ, Ohno und Gisevius (1925) 7.9 μ, Pohle (1927) 7.3 μ, Wischnewski (1928) 7.2 μ.

Um unter möglichst physiologischen Bedingungen zu arbeiten, untersuchten viele Autoren die Ery-Größen im eigenen Plasma und fanden als Normalgröße: Thomas Young (1823) 5 oder 6 μ, Mc Cormick (1927) 7.3 μ, Holler und Kudelka (1928) 7.6 μ, Jörgensen und Warburg (1927) 7.6 μ, Ponder und Millar (1924) 8.8 μ.

Die Angaben der normalen Ery-Größenwerte schwanken also zwischen 6 und 9 μ. Nach unserer Ansicht ist diese nicht ganz einheitliche Angabe verständlich; denn die Tatsache, daß die einzelnen Erythrometer nicht hundertprozentig gleich sein können, bedeutet schon eine relativ große Fehlerquelle, ganz abgesehen von den sonstigen technischen Feinheiten, die in der Hand eines jeden Untersuchers variieren. Immerhin ist es aber wichtig, daß vor der Ausmessung eines pathologischen Blutbildes die ungefähren normalen Werte mit der eigenen Meßmethode gefunden werden. Nur so hat man ein sicheres Vergleichsmittel mit den eventuell pathologischen Ergebnissen in der Hand. Letzten Endes kommt es bei der Messung von pathologischem Material nicht so sehr auf absolut richtige μ-Werte an, wie darauf, daß die Ergebnisse relativ richtig sind. Dieses kann man natürlich nur erreichen, wenn die gefundenen Werte in Beziehung gesetzt werden zu Normwerten, die mit denselben technischen Hilfsmitteln, also der gleichen Fehlerquelle gefunden worden sind.

Immerhin decken sich auch die Ergebnisse unserer Zellmessungen an gesundem Material soweit, daß auch wir eine durchschnittliche Ery-Größe zwischen 7 und 8 μ feststellten. Nur liegen unsere Werte insgesamt etwas höher, als sie etwa von Price-Jones, Schulten, Nellen angegeben worden sind.

Eigene Untersuchungen

Wir haben die Ery-Größe von 7 Gesunden, die zum großen Teil aus der Aerzteschaft unseres Krankenhauses stammen, gemessen. Der niedrigste mittlere Durchmesser der Ery-Größen beträgt 7.2 μ und der höchste 7.8 μ. In 2 Fällen liegt der häufigste Durchmesser in der Gruppe 6.81 μ bis 7.36 μ, in den übrigen 5 Fällen in der nächst höheren Gruppe 7.36 μ bis 7.94 μ. Charakteristisch ist ferner, daß sich in den Gruppen des häufigsten Durchmessers immer annähernd 400‰ Zellen befinden, in 3 Fällen sogar ca. 450‰ und in 1 Fall nur 370‰ Die durchschnittliche Differenz der Gruppen, die die kleinsten und größten Erythrozyten enthalten, beträgt 2.3 μ bis 3.3 μ (s. Kurve II). Kurvenmäßig dargestellt sind also die Steilheit und die schmale Basis für die Norm typisch. Nähere Einzelheiten sind aus der Tabelle I ersichtlich.

Nun zu den Messungen unserer 29 Perniciosa-Fälle! In der an der Klinik eingerichteten Hepatopson-Prüfstelle werden 28 Perniciosa-Kranke behandelt, die bei uns stationär gelegen haben und dann nach ihrer Entlassung ambulant unter unserer Kontrolle geblieben sind. Sie befinden sich zum Teil schon seit Jahren in einer guten Remission, die wir objektiv vor allem nach einem Mindest-Hb.-Gehalt von 80% und einen Färbeindex um 1,0, subjektiv nach Wohlbefinden der Patienten beurteilen, wobei meist die Patienten nicht mehr über Schwächegefühl, Zungenbrennen, eventuelle Parästhesien klagen. Die funiculäre Medullose konnten wir, wenn sie bei der stationären Aufnahme schon zu weit fortgeschritten war, unter der Leberbehandlung nicht mehr gänzlich beseitigen. Auch die Achylia gastrica behandeln wir fortlaufend mit Pepsin-Salzsäure. Fall XXVI stand uns durch freundliche Ueberlassung der Krankengeschichte, Blutwerte und des betreffenden Blutausstriches vom West-Sanatorium Berlin zur Verfügung. Allerdings war hier der Färbeindex noch erhöht; trotzdem hielten wir uns aber berechtigt, diesen Fall zu unseren Untersuchungen heranzuziehen, weil der Patient sonst sich ausgezeichnet fühlt und äußerlich weiter keinerlei anämische Symptome aufweist.

Im folgenden wollen wir kurz die nötigen klinischen Daten der einzelnen Patienten angeben, wobei wir die gemessenen Ery-Größen noch nicht anführen, sondern sie erst anschließend zusammenhängend an Hand von Kurven und Tabelle I diskutieren.

Fall I, Albert W., 51 Jhr., kaufm. Angest. Die Diagnose Biermer'sche Erkrankung wurde 1932 von einem prakt. Arzt gestellt. Der Patient klagte schon seit 1932 über dauerndes Druckgefühl im Oberbauch. Er wurde draußen mit Hepatrat, Campolon, Frischleber behandelt. Diese Behandlung ließ sich dann doch nicht regelmäßig durchführen. 1933 stellten sich Gehstörungen ein und im März 1934 kam Patient in unserem Krankenhaus zur Aufnahme mit einem typisch perniciösen Befund: An den Rändern glatt atrophische Zunge, histaminrefraktäre Achylie, als Ausdruck einer funiculären Medullose: positiver Babinski und Muskelschwäche, keine Sensibilitätsstörungen. Das Blutbild bei der Aufnahme: 108% Hb., Ery 4,44 Millionen, F.I. 1.22. Anisocytose, Poikilocytose, 7100 Leukocyten; 4% Eo, 3% Stab, 47% Neutroph., 43% Lymphoc., 3% Monoc. Pat. wurde mit Campolon, Pernämyl, Rohleber, Pepsin-Salzsäure behandelt. Die Gehstörungen besserten sich während des Klinikaufenthaltes nur wenig. Dagegen gingen die sonstigen Beschwerden zurück. Am 14. 7. 34 erfolgte die Entlassung bei einem Blutstatus von 112% Hb., 5.690 Mill., F.I. 1.0. Seitdem ist Pat. ständig in unserer ambulanten Behandlung. Im Dezember 36 betrug Hb. 103%, der Färbeindex 0.96 bei einer Ery-Zahl von 5.34 Mill.

Fall II, Reinhold B., 64 Jhr., Rentner, Wa.R. neg. Pat. fühlt sich schon seit 1934 krank, er war damals blaß, klagte über Schwächegefühl und wurde mit Campolon und Hepatopson behandelt. Pat. befindet sich seit Okt. 36 in Remission und wurde uns zur ambulanten Behandlung und Blutkontrolle überwiesen. Jetziges Blutbild 80% Hb., 4.6 Mill. Ery, F.I. 0.86.

Fall. III, Emma K., 52 Jhr., Ehefrau, Wa.R. neg. In der Anamnese gibt Pat. an, daß sie schon in der Jugend blutarm war. Seit 1932 klagt sie über allgemeine Mattigkeit, gelbliches Aussehen, Zungen- und Zahnfleischentzündung, Magenbeschwerden. Ein prakt. Arzt stellte perniciöse Anämie fest und behandelte mit Leberdiät und Leberpräparaten. 1933 und 1934 lag Pat. je 6 bezw. 8 Wochen wegen der Anämie in einem Krankenhaus, wurde jedesmal gebessert entlassen. 1935 trat wieder Verschlechterung ein. Schlaf und Appetit waren schlecht. Pat. kam am 16. 1. 35 bei uns zur stationären Aufnahme in mäßigem Ernährungs- und herabgesetztem Kräftezustand. Die Haut war gelblich, die Zunge feucht glatt. Ueber dem Sternum systo-

lisches Geräusch. Die Reflexe waren lebhaft, die Sensibilität gegen spitz=stumpf und heiß=kalt herabgesetzt. Das Blutbild wies einen Hb.=Gehalt von 39% bei 1.25 Mill. Ery auf. Der Färbeindex war also 1.56. Anis. Poik., Polychrom., Megaloc., Retic. 2‰, 3150 Leuko., 5% Stabk., 43% Neutroph. Sgmt., 50% Lymphoc., 2% Monoc. Pat. wurde mit Hetapson (in der ersten Zeit 2 ccm. tgl.) behandelt. Gegen die bestehende histamin=refraktäre Achylie wurde Pepsin=Salzsäure verordnet. Am 6.3.35 konnte Pat. entlassen werden bei einem Blutbefund von 93% Hb., 4.95 Mill. Ery, F.I. 0.94, 7000 Leuko, 2% Eos., 6% Stabk., 66% Neutroph., 22% Lymphoc., 4% Monoc. Die Gehstörungen waren nur noch in geringem Maße vorhanden. Der Appetit war bei der Entlassung gut, Zungenschmerzen bestanden nicht mehr. Seit dieser Zeit befindet sich Pat. in Remission. Blutbild Dez. 37: 94% Hb., 4.68 Mill. Ery, F.I. 1.0.

Fall IV, Anna Th., 43 Jhr., Hausangestellte. Wa.R. neg. Pat. kam benommen am 20. 8. 36 zur Aufnahme, gab unklare Antworten. Pat. klagte über Appetitlosigkeit, Müdigkeit, Kopfschmerzen, Ohrensausen, Schwindelgefühl, Hb.=Gehalt bei der Aufnahme 28%, 1.04 Mill. Ery, F.I. 1.33, 2000 Leukoc.; 1% Jugendl., 16% Stabk., 12% Neutroph., 65 Lymphoc., 6% Monoc.; Anisocytose, Poikilocytose, Makrocytose, Normo= und Megaloblasten. Die fraktionierte Magenausheberung ergab histaminrefraktäre Achylie. Pat. wurde zunächst tgl., dann in Abständen von 10 Tagen mit Leberinjektionen behandelt. Am 15. 10. 36 wurde Pat. in ausgezeichnetem Allgemeinzustand entlassen. Der Hb=Gehalt war auf 88% angestiegen, F.I. war 0.94 bei einer Ery=Zahl von 4.69 Mill. Seitdem befindet sich Pat. in Remission. Dez. 36: 90% Hb., 4.78 Mill. Ery, F.I. 0.94.

Fall V, Rosi F., 63 Jhr., Ehefrau. Pat. lag 1933 wegen Lues cerebrospinalis im Krankenhaus. Seit Juli 36 fühlte sich Pat. schlapp, hatte 8 kg an Gewicht abgenommen, seit dieser Zeit klagte sie über brennende Bläschen auf der Zunge. Am 2. 9. 36 kam Pat. bei uns zur station. Aufnahme. Die Zunge wies keine Glossitis mehr auf, Reflexe waren nicht pathol. Pat. erlitt im Krankenhaus Ohnmachtsanfälle. Blutbild (Aufnahme): Hb. 60%, 1.99 Mill. Ery, F.I. 1.53, 8500 Leukoc.; 1% Eos., 2% Jugendl., 6% Stabk., 46% Neutroph., 37% Lymphoc., 8% Monoc., hohe Segmentierung der Neutroph., Normoblasten, Megaloblasten, Megalocyten, Aniso=, Poikilocytose, Polychromasie. Es bestand eine histaminrefraktäre Achylie. Pat. wurde behandelt mit Injektionen von Hepatopson forte Nr. 7 : 2 ccm i. m. tgl. und Verabreichung von Pepsin=Salzsäure. Auf diese parenterale Lebertherapie besserte sich parallel dem Blutbild auch der Allgemeinzustand, so daß die Entlassung am 10. 10. 36 erfolgen

konnte, Hb. 91%, F.I. 1.03, 4.41 Mill. Ery. Seitdem in Remission. Dez. 36: 94% Hb., 4.67 Mill. Ery, F.I. 1.01.

Fall VI, ♂ F., 60 Jhr., Händler. Wa.R. neg. Seit Juni 36 klagte Pat. über Schwächegefühl in den Beinen, so daß er seiner Arbeit nicht mehr regelmäßig nachgehen konnte. Seit dieser Zeit hatte er auch Kribbeln in den Fingern. Am 27. 7. 36 kam Pat. zur Aufnahme, Hautfarbe war gelb, es bestanden geringe Fußoedeme, der Gang war ataktisch, die Muskulatur hypotonisch, Tiefensensibilität war erhalten, Patellarsehnen- und Achillessehnenreflexe fehlten, der Babinski war links und rechts angedeutet. Es bestanden also Symptome einer funiculären Medullose. Das Blutbild am Tag der Aufnahme: 69% Hb., 2.63 Mill. Ery, F.I. 1.30, 4950 Leuc.; 10% Stabk., 51% neutr. Sgm., 34% Lymphoc., 5% Monoc., Hypersegmentierung, Aniso-, Poikilocytose. Außerdem bestand eine Anacidität. Anfänglich sprach Pat. nur mäßig auf Leberbehandlung an. Nach mehrmaligem Wechseln der Leberpräparate aber besserte sich der Allgemeinzustand und der Blutbefund so, daß der Patient am 22. 10. 36 entlassen werden konnte. Auch hier konnte der ataktische Gang nicht ganz beseitigt werden. Der Blutbefund bei der Entlassung: 94% Hb., 4.91 Mill. Ery, F.I. 0.96. Seit dieser Zeit steht Pat. unter unserer ambulanten Kontrolle. Dezember 36: 96% Hb., 4.69 Mill. Ery, F.I. 1.02.

Fall VII, Wilhelmine L., 69 Jhr., Ww., Wa.R. neg. 1929 lag Pat. wegen einer Gallenblasenentzündung im Krankenhaus. Am 2. 1. 36 wurde sie bei uns aufgenommen mit den Symptomen von Atemnot, Angstgefühl, Jucken und Kribbeln in den Extremitäten, Zungenbrennen. Das Elektrokardiogramm ergab einen Myokardschaden, die Magenausheberung eine histaminrefraktäre Anacidität. Die Diagnose perniciöse Anämie wurde noch gefestigt durch das Blutbild: Der Färbeindex betrug 1.47 bei 2.84 Mill. Ery und 84% Hb., 8200 Leuc., 7% Stabk., 62% Segm., 18% Lymphoc., 13% Monoc. Hypersegm., Aniso- und Poikilocytose. Die Behandlung bestand in intramuskulären Leberextraktspritzen und Verabreichung von Pepsin-Salzsäure. Das Herz wurde gestützt durch Pandigal. Am 20. 3. 36 erfolgte Entlassung, nachdem sich die Beschwerden weitgehend gebessert hatten bei einem Blutbefund von 81% Hb., 3.81 Mill. Ery, F.I. 1.06. Pat. befindet sich seitdem in Remission, Dez. 36: 82% Hb., 4.20 Mill. Ery, F.I. 0.96.

Fall VIII, Elise B., 50 Jhr. Ehefr., Wa.R. neg. Pat. klagte schon seit 1931 über Herzbeschwerden, Atemnot, Erbrechen. Am 19. 9. 32 kam sie zur stationären Aufnahme. Es bestand eine Huntersche Glossitis und histaminrefraktäre Achylie. Die Haut war blaß-gelb. Der Hb.-Gehalt betrug 65% bei einer

Ery-Zahl von 3.12 Mill. und einem Färbeindex von 1.04. Der Zustand der Pat. besserte sich unter Campolon-Behandlung so, daß sie am 1. 12. 32 nach Ansteigen des Hb.-Gehaltes auf 83%, der Ery-Zahl auf 3.9 Mill. entlassen werden konnte. Seit dieser Zeit befindet sich Patientin in Remission durch dauernde (z. T. allwöchentliche) Depot-Anlegung i. m. von Leberpräparaten, obwohl sie dann noch dreimal wegen eines Gallensteinleidens im Krankenhaus gelegen hat. Wegen Cholelithiasis und eines Choledochussteines wurde die Gallenblase abgetragen. Das Blutbild im Dez. 1936: 96% Hb., 4.720 Mill. Ery, F.I. 1.02.

Fall IX, Marie Br., 65 Jahre, Ehefrau, Wa.R. neg. Seit Frühjahr 1934 klagte Pat. über leichte Schwindelanfälle, Zungenbrennen, taubes Gefühl in den Händen, Magenbeschwerden, Erbrechen, Appetit- und Kraftlosigkeit. Am 20. 2. 35 kam sie zur Aufnahme, angeblich hatte sie 20 Pfd. an Gewicht abgenommen. Die Haut war blaß-gelblich, die Zunge rot, es bestand eine Druckempfindlichkeit im Oberbauch. Das Z.N.S. wies keine pathologischen Veränderungen auf. Histaminrefraktäre Achylie. Pat. war sehr matt. Blutbefund am Tag der Aufnahme: 52% Hb., 1.43 Mill. Ery, F.I. 1.85,3350 Lc., 2 Eos., 6 Stbk., 35 Segm., 52 Lymphoc., 3 Monoc., Polychr., Megaloblasten, Aniso- und Poikilocytose. Retic. 4%. Pat. erhielt Injektionen von Leberextrakten, außerdem wurde ihr Pepsin-Salzsäure verabreicht. Nach einem vollkommenen Zurückgang der Beschwerden und einer Gewichtszunahme von 9 kg wurde Pat. am 10. 5. 35 in unsere ambulante Behandlung entlassen. Blutstatus: 89% Hb., 5.00 Mill. Ery, 0.89 F.I., 5300 Lc., 6 Eos., 8 Stbk., 55 Segm., 25 Lymphoc., 6 Monoc. Dezember 1936: 99% Hb., 4.82 Mill. Ery, F.I. 1.03.

Fall X, Marie J., 64 Jahre, Wa.R. — Mein. neg., Kahn ++ 1927 wurde Pat. schon wegen angeblicher Blutarmut mit Arsenspritzen behandelt. Seit 1934 fühlte sich Pat. matt, verlor an Gewicht, hatte keinen Appetit. Sie klagte außerdem damals über Atemnot, zeitweises Herzklopfen, dauerndes Hautjucken. Am 25. 3. 36 kam die Patientin nach einem körperlichen Zusammenbruch zur stationären Aufnahme. Die Hautfarbe war strohgelb, die Zunge glatt atrophisch, die Sensibilität war ungestört, die Reflexe nicht pathologisch. Es bestand eine Achylia gastrica. Der Hb.-Gehalt betrug 31%, Ery-Zahl 1.1 Mill., F.I. 1.35, eine relative Lymphocytose. Hypersegmentierung, Polychr., Megalocyten, Aniso- und Poikilocytose. Am 27. 5. 36 wurde Pat. nach Leberspritzen V.P 44 und dauernder Verabfolgung von Pepsin-Salzsäure in einem sehr guten Allgemeinzustand entlassen. Das Hb. war angestiegen auf 88%, die Ery-Zahl auf 4.64 Mill. Der

F.I. betrug also 0.95. Seitdem befindet sich Pat. in Remission. Dez. 36: 90% Hb., 4.35 Mill. Ery, 1.03 F.I.

Fall XI, Anna Tr., 61 Jahre, Rentnerin, Wa.R. neg. 1933 hatte Pat. Luftmangel, Beklemmungsgefühl, die Beine schwollen an. 7 Wochen Krankenhaus-Aufenthalt (unbekannte Diagnose). 1935 klagte sie über Appetitlosigkeit, Luftknappheit, Schwierigkeiten beim Laufen. Ein prakt. Arzt machte Einreibungen, verschrieb Tropfen und Tabletten, worauf aber keine Besserung eintrat. Am 14. 4. 36 wurde Pat. bei uns aufgenommen. In den Beinen hatte sie Parästhesieen. Die Haut war gelblich blaß, elfenbeinartig, die Zunge feucht glatt, glänzend, Papillen am Rand atrophisch. Ueber der Mitralis ein lautes systolisches Geräusch. 2. P.T. 2. A.T. Die Reflexe waren nicht pathologisch. Leichte Demens. Blutstatus (Aufnahme): 38% Hb., 1.46 Mill. Ery, F.I. 1.27, 3600 Lc., 1% Bas., 2% Eos., 1% Jgdl., 11% Stbk., 52% Segm., 31% Lymphoc., 2% Monoc., Megaloblast, Erythroblast, Aniso- und Poikilocytose, Polychr.; die fraktionierte Magenausheberung ergab eine histaminrefraktäre Achylie. Auf tägliche Leberinjektionen erfolgte eine baldige Besserung des Blutbildes und des Allgemeinzustandes. Die durch die funikuläre Meyelose bedingte Ataxie ging wesentlich zurück, so daß Pat. am 3. 7. 36 entlassen werden konnte. Blutbefund: 95% Hb., 4.760 Mill. Ery. Pat. befindet sich seitdem in Remission und weist im Dez. 36 ein Blutbild auf: 84% Hb., 4.38 Mill. Ery, F.I. 0.96.

Fall XII, Berta E., 50 Jahre, Ww., Wa.R. neg. Nach einem Unfall im Jahre 1933 war Pat. angeblich dauernd bettlägerig, schwindlig, appetitlos. 1934 klagte sie über Zungenbläschen und Mundentzündungen. Am 19. 12. 34 kam Pat. zur Aufnahme. Angeblich hatte sie 20 kg an Gewicht abgenommen. Der Kräftezustand war reduziert, der Ernährungszustand mäßig, die Hautfarbe gelblich-blaß. Es bestand keine Glossitis oder Papillenatrophie. Die Reflexe waren normal. Das Blutbild am Tag der Aufnahme: Hb.-Gehalt 54%, 2.15 Mill. Ery, F.I. 1.25, Aniso-, Poikilocytose, Megalocyten, Reticulocyten 2‰, 6000 Lc., 4% Stb., 74% Sgmt., 20% Lymphoc., 2% Monoc., Hypersegmentierung. Die Pat. wurde mit Hepatopson und Pepsin-Salzsäure erfolgreich behandelt, sie nahm 4 kg an Gewicht zu und wurde bei einem guten Wohlbefinden am 31. 1. 35 in unsere ambulante Behandlung entlassen. Das Blutbild bei der Entlassung: 95% Hb., 4.85 Mill. Ery, F.I. 0.95. Im Dezember 36: Hb. 94%, 4.50 Mill. Ery, F.I. 1.04.

Fall XIII, Karl O., 53 Jahre, Wa.R. neg. Bei diesem Pat. wurde schon 1929 eine pernic. Anämie in unserem Krankenhaus diagnosticiert. Er wurde damals mit Hepatrat und Leberspeisen behandelt. Eine ausgesprochene Anacidität bestand noch nicht.

Am 21. 11. 33 wurde Pat. wieder eingeliefert, nachdem sich in der Zwischenzeit perniciöse Symptome eingestellt hatten. Während dieser Zeit stand er nicht in unserer ambulanten Behandlung und konnte eine Leberbehandlung aus sozialen Gründen nur unregelmäßig durchführen. Er klagte über Mattigkeit, schlechten Appetit, Kopfschmerzen, Parästhesien in Füßen und Fingern, Kältegefühl in den Beinen, Aufstoßen, Zungenbrennen. Objektiv bestanden eine Huntersche Glossitis, histaminrefraktäre Achylie und Erscheinungen einer funikulären Medullose. Die Reflexe waren meist nur eben angedeutet. Die Haut war von blaß-gelblicher Farbe. Der Hb.-Gehalt betrug 53%, die Ery ergaben 2.27 Mill. Es bestand noch eine Leukopenie und relative Lymphocytose. Pat. wurde ausschließlich mit Pernämyl-forte-Injektionen behandelt mit dem Erfolge, daß er am 24. 1. 34 erheblich gebessert entlassen werden konnte. (Hb. 98%, Ery 4.6 Mill.) Aber auch jetzt hielt die Remission nicht lange Zeit an, es stellten sich bald wieder Wadenschmerzen und Kribbeln in den Beinen an, er konnte nicht seiner Arbeit nachgehen, der Appetit wurde schlecht, Pat. fühlte sich müde. Angeblich aß er zweimal in der Woche Leber. Am 3. 7. 34 kam Pat. wieder zur Aufnahme. Hb. 43%, Ery 1.65 Mill., Aniso-Poikilocytose, relative Lymphocyt., 4600 Lc. Nach Pernämyl-Injektionen erholte Pat. sich wieder. Die Parästhesien ließen nach, so daß er am 30. 8. 34 bei einem Hb.-Gehalt von 92%, 4.8 Mill. Ery und einem F.I. von 0.95 entlassen werden konnte. Pat. wurde angewiesen, sich 14tägig in unserer Poliklinik zur ambulanten Behandlung einzustellen. Seitdem befindet sich Pat. in Remission. Im Dez. 36: 96% Hb., 4,66 Mill. Ery, F.I. 1.03.

Fall XIV, Helene P., 72 Jhr., W.R. neg. Bei dieser Pat. besteht eine Perniciosa schon seit 1930. In diesem Jahre und im folgenden lag sie im Krankenhaus und wurde mit entsprechenden Leberpräparaten behandelt. Im Sommer 35 stellten sich wieder Müdigkeit, Kopfschmerzen, Kraftlosigkeit ein. Am 4. 7. 35 kam Pat. zur stationären Aufnahme in einem schlechten Kräftezustand. Die Hautfarbe war blaß, leicht ikterisch, kleine Glossitis, keine Sensibilitätsausfälle oder pathologische Reflexe. Das Blutbild: Hb. 27%, Ery 1.19 Mill., F.I. 1.17, Aniso-, Poikilocytose, Megalocyten, Polychromasie, 2050 Lc., 1% Eos., 14% Stbk., 53% Sgmt., 30% Lymphoc., 2% Monoc. Es bestand außerdem noch eine histaminrefraktäre Achylie. Während der parenteralen Leberbehandlung stieg der Hb.-Wert dauernd an. Am 4. 9. 35 wurde Pat. beschwerdefrei entlassen. Hb. 70%, Ery 3,87 Mill. F.I. 0.97, 5000 Lc. Seitdem befindet sich Pat. in Remission. Im Dez. 1936: 90% Hb., 4.02 Mill. Ery, F.I. 1.00.

Fall XV, Karl G., Obersekretär i. R., 67 Jhr., Wa.R. neg. Seit April 1934 klagte Pat. über Appititlosigkeit, Völle-Gefühl, Ameisenkribbeln in den Händen. Gewichtsabnahme von angeblich 30 Pfd. Bei der Aufnahme am 10. 7. 35 war die Hautfarbe leicht gelblich, der Ernährungszustand reduziert. Es bestand eine Achylia gastrica, Huntersche Glossitis. Am Nervensystem waren keine krankhaften Veränderungen festzustellen. Das Blutbild am Tage der Aufnahme: 60% Hb., 2.45 Mill. Ery, F.I. 1.22, Aniso-, Poikilocytose, Polychromasie, Normoblasten. 5.500 Lc. Unter Campolon-Behandlung besserte sich der Zustand weitgehend, so daß der Blutbefund bei der Entlassung am 26. 9. 35 war: 92% Hb., Ery 5.38 Mill., F.I. 0.8. Seitdem in Remission. Im Dez. 1936: 100% Hb., 5.14 Mill. Ery, F.I. 0.98.

Fall XVI, Marie W., Ehefrau, 61 Jahre. Pat. kam am 1. 11. 34 zur Aufnahme. Die Diagnose war zunächst unsicher, Pat. gab in der Anamnese eine 1927 durchgemachte Gallenblasenentzündung an. Sie klagte über saures Aufstoßen, Entzündung der Zunge und des Zahnfleisches, Gewichtsabnahme. Der Ernährungs- und Kräftezustand war mäßig, die Haut subikterisch. Die Reflexe waren normal. Es bestand eine histaminrefraktäre Achylie. Die Gallensteinerkrankung stand aber so im Vordergrund, daß eine Cholecystektomie von den Chirurgen ausgeführt wurde. Während der Operation stellten sich eine Cholelithiasis und Pericholecystitis heraus. Aber auch nach der Operation klagte die Pat. noch über heißes Gefühl, Wundsein der Zunge. Sie fühlte sich matt und müde. Die Hautfarbe war noch ikterisch. Das Blutbild war: Hb. 40%, Ery 1.38 Mill., F.I. 1.4, Aniso-, Poikilocytose, Mikro- und Makrocyten, 5% Stb., 59% Sgmt., 32% Lymphoc., 4% Monoc., während am Tage der Aufnahme (also vor der Operation): Hb. 55%, Ery 3.24 Mill., F.I. 0.89. Aniso- und Poikilocytose. Die Pat. wurde dann mit Campolon erfolgreich behandelt und konnte am 19. 1. 35 in einem sehr guten Allgemeinzustand und beschwerdefrei entlassen werden. (78% Hb., Ery 3.81 Mill., F.I. 1.02, 6.125 Lc., 7% Eos., 3% Stb., 58% Sg., 29% Lymphoc., 3% Monoc., Ger. Aniso-Poikilocytose, Megalocyten, Polychromasie.) Im Dezember 1936: 96% Hb., 5.000 Ery, F.I. 0.96.

Fall XVII, Margarethe M., 39 Jhr., Wa.R. neg. Die ersten perniciösen Symptome setzten im Sommer 1931 ein: Zungenbrennen, Appetitlosigkeit, Kopfschmerzen, Schwäche, Müdigkeit, gelbes Aussehen, Uebelkeitsempfinden, Erbrechen, Schwindelanfälle, Herzklopfen. Pat. wurde in unserem Krankenhaus aufgenommen, wo dann die Diagnose Anämia perniciosa auf Grund des Blutbildes und der übrigen Symptome gestellt wurde. Pat. sprach gut auf Leberbehandlung an. Sie wurde im November

1931 gebessert entlassen. Im Februar 35 setzten erneut die Beschwerden wieder ein, sie fühlte sich schlapp. Am 18. 4. 35 wurde Pat. aufgenommen. Hb.-Gehalt 38%, 1.53 Mill. Ery, F.I. 1.21, 1100 Lc., 8% Stb., 63% Segm., 25% Lymphoc., 4% Monoc. Achylia gastrica. Nach erfolgreicher Hepatopsonbehandlung konnte die Pat. am 29. 5. 35 gebessert entlassen werden. Hb. 84%, 45 Mill. Ery, F.I. 0.93. Im Dez. 36: 81% Hb., 4.20 Mill. Ery, F.I. 0.95.

Fall XVIII, Anna Gr., Ehefrau, 59 Jahre, Wa.R. neg. Anamnestisch gibt Pat. eine ausgeheilte Lungentbc. und Knochentbc. an. 1919 wurde sie gesund geschrieben. Seit Mai 1935 klagte sie über Schwächegefühl, Mattigkeit, leichte Erregbarkeit, Schwindelanfälle, Appetitlosigkeit, Gewichtsabnahme. Der behandelnde Arzt hielt diese Beschwerden für Alterserscheinungen, später erst diagnosticierte er eine perniciöse Anämie und gab dann in der Woche angeblich 2 Leberspritzen. Wegen der Schwere des Falles wies der Arzt die Pat. in unser Krankenhaus ein. Die Hautfarbe war fahlgelb, später stellte sich noch eine Huntersche Glossitis ein. 60% Hb., 2.000 Mill. Ery, F.I. 1.5,5200 Lc., 3% Eos., 5% Stb., 58% Sgmt., 29% Lymphoc., 5% Monoc. Es bestand eine histaminrefraktäre Achylie. Das Blutbild im Zusammenhang mit den anderen Symptomen sicherte die Diagnose Anämia perniciosa. Wir behandelten mit Leberpräparaten, worauf sich das Blutbild besserte. Am 3. 2. 36 erfolgte die Entlassung bei einem Hb.-Gehalt von 90%, 3.81 Mill. Ery und einem Färbeindex von 1.18. Seitdem befindet sich Pat. in Remission. Im Dezember 1936: 85% Hb., 4.53 Mill. Ery, F.I. 0.93.

Fall XIX, Albert M., Arbeiter, 56 Jahre, Wa.R. neg. Seit 1933 fühlte sich Pat. matt, er klagte seitdem über Schwindelanfälle, Zungenbrennen. Bald stellte sich Appetitlosigkeit ein. Der Arzt behandelte auf Arteriosklerose. Am 7. 4. 34 erfolgte stationäre Aufnahme. Die Hautfarbe war blaß-gelb, die Zunge an den Rändern glatt-atrophisch, es bestand ein geringer Druckschmerz unter dem Rippenbogen. Die Reflexe waren normal. Die fraktionierte Magenaushebung ergab anacide Werte. Rö.: Im Magen kein Anhalt für einen Tumor. Das Blutbild am Tage der Aufnahme: Hb. 32%, 1.28 Mill. Ery, Aniso-, Poikilocytose, Mikrocytose, basophile Punktierung, 3375 Lc., 3% Eos, 3% Stbk., 40% Sgmt., 51% Lymphoc., 3% Monoc. Die eingeleitete Behandlung mit Rohleber war erfolglos, es wurde deshalb auf eine Campolonbehandlung übergegangen (tgl. 2 ccm i.m.), die eine allmähliche Besserung zur Folge hatte. Gewichtszunahme. Acidol-Pepsin. Trotz dauernder Campolongabe mit zusätzlicher Verabreichung von Ferrostabil ließ sich der am 9. 6. 34 bestehende Hb.-Wert von 82% nicht wesentlich erhöhen. Am 18. 7. 34 er-

folgte bei Wohlbefinden die Entlassung mit der Weisung, mindestens wöchentlich 125 g Rohleber zu essen und das Blutbild kontrollieren zu lassen. Hb. 86%, 5.66 Mill. Ery, F.I. 0.77. Seitdem befindet sich Pat. in Remission. Blutbild im Dezember 1936: 90% Hb., 4.40 Mill. Ery, F.I. 1.02.

Fall XX, Auguste K., 67 Jahre, Ww., Wa.R. neg. Seit 20 Jahren ist Pat. magenleidend. Seit ca. 1922 fühlte sich Pat. elend und matt. Seitdem klagte sie über Kribbeln in Beinen und Armen. 1928 wurde in einem Krankenhaus eine Blutkrankheit festgestellt, Pat. wurde damals 7 Wochen mit Leber behandelt. Trotzdem ließen danach das taube Gefühl und die Schmerzen in Beinen und Armen nicht nach. Bald stellte sich Zungenbrennen ein. Pat. nahm zu Hause keine Leber. Im Februar 1929 lag sie wieder im Krankenhaus. Dort wurde ihr Leberbrühe, Hepatrat verabreicht. Bis Sommer 1931 fühlte sich Pat. dann einigermaßen wohl. Seit Herbst 1931 klagte sie wieder über starkes Zungenbrennen, Appetitlosigkeit, Kribbeln in den Fingern, das Gehen wurde schlechter, das taube Gefühl in den Beinen und Armen nahm zu. Am 19. 1. 32 erfolgte in unserem Krankenhaus stationäre Aufnahme der Pat. Die Hautfarbe war strohgelb. Der Kräftezustand und Ernährungszustand waren reduciert, die Zungenpapillen atrophisch, anacide Magenwerte, der Patellar- und Achillessehnenreflex waren nicht auszulösen, linksseitiger positiver Babinski, keine Störungen der Sensibilität und Motilität, keine Ataxie, kein tremor. Das Blutbild am Tage der Aufnahme: 50% Hb., 2.01 Mill. Ery, F.I. 1.25, 3.500 Lc., 5% Eos, 5% Stb., 45% Sgmt., 44% Lymphoc., 1% Monoc., Aniso-, Poikilocytose. Die Behandlung bestand in einer Verabreichung von Optarson und Pepsin-Salzsäure, außerdem in einer Bluttransfusion. Das Kribbeln in den Beinen ließ nach. Das Blutbild besserte sich, Pat. konnte bei Wohlbefinden entlassen werden (6. 4. 32). 93% Hb., 4.650 Mill. Ery, F.I. 1.0. Seitdem in Remission. Im Dezember 1936: 90% Hb., 4.750 Mill. Ery, F.I. 0.94.

Fall XXI, Leopold O., 60 Jahre, Tischler, Wa.R. neg. Die ersten perniciösen Symptome setzten im Januar 1933 ein: Zunehmende Schwäche, Schwindelgefühl, blaß-gelbliches Aussehen, Herzschmerzen, Müdigkeit. Im März 33 wurde von einem prakt. Arzt die Diagnose Anämia perniciosa gestellt. Pat. lag dann 5 Wochen in der Klinik, wurde mit Leberpräparaten und Rohleber behandelt. In der darauf folgenden Zeit führte er diese Behandlung zunächst weiter, setzte aber, nachdem er aus einem Erholungsheim zurückgekehrt war, mit dem Essen von Rohleber aus. Im Januar 34 erneute Beschwerden. Am 29. 1. 34 erfolgte stationäre Aufnahme in unserem Krankenhaus. Gelbliche Hautfarbe, die Zunge war an den Rändern gerötet. Histaminrefrak-

täre Achylie. Keine pathologischen Reflexe, keine Sensibilitätsstörungen. Hb. 69%, Ery 2.41 Mill., F.I. 1.40. Bei Pernämyl-Behandlung erholte sich Pat. fortlaufend, so daß am 16. 2. 34 die Entlassung in ambulante Behandlung erfolgen konnte. Hb. 98%, Ery 4.34 Mill., F.I. 1.03. Seitdem in Remission. Das Blutbild im Dezember 1936: Hb. 100%, 4.88 Mill. Ery, F.I. 1.03.

Fall XXII, Betty K., 59 Jahre, Wa.R. negativ. Seit Sommer 1935 klagte Pat. über anfallsweise auftretende Herzschmerzen, Müdigkeit, Angstgefühl, Atemnot. Sie kam mit diesen Beschwerden am 20. 1. 36 zur Aufnahme. Schmerzen in der Herzgegend, die in den linken Arm und die linke Schulter ausstrahlten; zunehmende Atemnot besonders bei geringen körperlichen Anstrengungen; die Beine waren abends angeschwollen, die Urinmenge nahm ab. Bei der mäßig cyanotischen Pat. fanden wir über dem Herzen, das neben einer geringgradigen Vergrößerung eine abgeflachte Herztaille aufwies, ein deutliches systolisches Geräusch und Accentuation des zweiten P.T.; an beiden Unterschenkeln Oedeme. R.R. 130/80. Im Urin keine pathologischen Bestandteile nachweisbar. Die Senkung war normal. Es handelte sich um stenocardische Beschwerden bei einer Mitralinsuffizienz mit mäßiger Dekompensation. Wir behandelten mit Euphyllin und erreichten schon in kurzer Zeit eine erhebliche Besserung. Außer diesem Herzleiden fanden wir noch eine Anämia perniciosa mit Achylia gastrica und funiculären Medullose. Ery 3.000 Mill., Hb. 78%, F.I. 1.3, 3100 Leukoc., 5% Eos, 7% Jug., 27% Stab., 26% Segm., 31% Lymphoc., 4% Monoc. Die Retikuloc. waren auf ganz geringe Werte abgesunken. Im R.-Bild stellte sich der achylische Magen ptotisch und hypotonisch dar. Neurologisch: differierende, schwer auslösbare Patellarsehnenreflexe, fehlender Achillessehnenreflex, stark ataktischer Gang. Wir gaben Hepatopson forte anfänglich jeden zweiten Tag, später in größeren Abständen mit dem Erfolg, daß der F.I. auf 1.01 absank, die Reticuloc. anstiegen und das Allgemeinbefinden der Pat. sich erheblich besserte. Der Gang wurde sicherer. Die unangenehmen Sensationen in den Beinen verschwanden völlig, so daß Pat. am 23. 3. 36 entlassen werden konnte. Hb. 76%, 3.6 Mill. Ery, F.I. 1.01, Ret. 4‰. Seitdem befindet sich Pat. in Remission. Das Blutbild im Dezember 1936: Hb. 90%, 4.6 Mill. Ery, F.I. 0.98.

Fall XXIII, Karl F., 68 Jahre, Rentner, Wa.R. negativ. 1926 war Pat. magenleidend und hatte außerdem eine Gallenblasenentzündung. Im Herbst 1932 setzten die ersten perniciösen Symptome ein: Schwächegefühl, Mattigkeit. Der prakt. Arzt behandelte mit Hepatrat. Seit dem Sommer 1933 mußte Pat. im Bett liegen. Er fühlte sich sehr schwach, litt an Atemnot. Am 11. 6. 34 kam Pat. in unserem Krankenhaus zur Aufnahme. Die

Hautfarbe war blaßgelb, die grobe Kraft in den Armen war herabgesetzt, der Allgemeinzustand geschwächt, die Zunge feucht, lackartig glänzend, die Reflexe nicht pathologisch. Es bestand eine histaminrefraktäre Achylie. Das Blutbild war ausgesprochen perniciös. Pat. wurde mit Pernämyl behandelt. Am 7. 9. 34 konnte Pat. in gutem Allgemeinzustand entlassen werden. Nach der Entlassung setzte Pat. die Leberbehandlung zunächst fort, er fühlte sich bis Juni 1935 wohl. Seitdem klagte er aber erneut über Schwäche, Uebelsein, Appetitlosigkeit, so daß er am 13. 8. 1935 wieder bei uns stationär aufgenommen wurde. Der Allgemeinzustand war schlecht. Hb. 34%, Ery 1.2 Mill., F.I. 1.4, Aniso-, Poikilocytose, Megalocyten, 5850 Leukoc., 4% Eos., 16% Stab., 65% Segm., 11% Lymphoc., 4% Monoc. Wir leiteten sofort eine Leberinjektionskur ein. Der Allgemeinzustand und Blutstatus besserten sich langsam, aber fortlaufend. Gegen die Achylia gastrica gaben wir 3mal tgl. 1 Eßlöffel Pepsin-Salzsäure. Die Entlassung erfolgte am 17. 10. 35: Hb. 95%, Ery 4.75 Mill., F.I. 1.0, Pat. befindet sich seitdem in Remission. Das Blutbild im Dezember 36: Hb. 88%, 4.10 Mill. Ery, F.I. 1.07.

Fall XXIV, Agnes H., 51 Jahre, Reinmachefrau, Wa.R. neg. Pat. wurde auf unsere gynäkologische Abteilung wegen eines Uterus myomatosus aufgenommen. Da der Genitalbefund (faustgroßer Uterus mit mehreren kleinen Myomen) die Allgemeinbeschwerden nicht ausreichend erklärte, kam Pat. auf unsere innere Abteilung. Sie gab an, seit Ende 35 an Schwindelanfällen, Unsicherheit des Ganges, Zungenbrennen zu leiden. Aufnahme erfolgte am 4. 1. 36. Die Untersuchung des Blutes ergab Hb. 52%, Ery 1.55 Mill., F.I. 1.67, Aniso-Poikilocytose, Polychromasie, Megalocyten, Cabotsche Ringe, 6050 Leukoc., 2% Eos, 16% Stab., 56% Segm., 24% Lymphoc., 2% Monoc. Die Magensaftuntersuchung zeigte eine histaminrefraktäre Achylie. Ataktische Störung beider Beine. Nebenbefund: großes Diverticulum duodeni. Die Behandlung bestand in Leberinjektion und Verabreichung von Pepsin-Salzsäure. Entlassung erfolgte erst im März 37. 86% Hb., 4.45 Mill. Ery, F.I. 0.97. Seitdem in Remission. Im Dezember 1936: Hb. 96%, 4.88 Mill. Ery, F.I. 0.99.

Fall XXV, Karoline T., 61 Jahre, Witwe, Wa.R. negativ. Seit 1935 fühlte sich Pat. elend, mußte außer Haus immer geführt werden, der Appetit wurde schlecht, bald konnte sie überhaupt nicht mehr gehen, sie nahm an Gewicht ca. 30 Pfd. ab. Am 3. 11. 36 wurde Pat. bei uns aufgenommen. Die Haut war strohgelb, die Schleimhäute blaß, über allen Herzostien ein systolisches Geräusch, keine Sensibilitätsstörungen, leichte Ataxie in beiden Füßen, Pat. konnte nicht sicher gehen, Reflexe schwer auslösbar, Kribbeln in Händen und Füßen, Zungenbrennen. Die

fraktionierte Magenausheberung ergab eine histaminrefraktäre Achylie. Das Blutbild am Tage der Aufnahme: 30% Hb., Ery 1.21 Mill., F.I. 1.25, Aniso-, Poikilocytose, Polychromasie, basophile Punktierung, ein Normoblast, Megaloblast, Megalocyt, 1850 Leukoc., 2% Jug., 8% Stab., 52% Segm., 36% Lymphoc., 2% Monoc. Die Pat. sprach auf i.m. Injektionen von Leberpräparaten sehr gut an. Am 15. 12. 36 erfolgte bei gutem Allgemeinbefinden Entlassung. 4 kg Gewichtszunahme. Bei der Entlassung: 77% Hb., Ery 3.75 Mill., F.I. 1.03. Der Hb.-Wert des ausgemessenen Blutbildes (Ende Dezember 36) 85%.

Fall XXVI, Walter O., Wa.R. positiv. Die ersten perniciösen Symptome stellten sich 1932 ein: Magenbeschwerden, Zungenbrennen, Parästhesien, Taubheitsgefühl in den Beinen, funiculäre Myelose, wobei allerdings eine Tabes nicht auszuschließen war. Ein Landarzt stellte damals die Diagnose Anämia perniciosa. Der F.I. war erheblich erhöht. Pat. wurde behandelt mit Pernämyl forte, ca. 3 mal 2 ccm pro Woche, dann Campolon, jetzt auch mit Betaxin, Cepharol, Traubenzucker. Der Hb.-Gehalt beträgt seit 1934 ca. 90%. 5. 6. 35: Hb. 93%, 4,22 Mill. Ery, F.I. 1.1. Auch jetzt leidet Pat. noch zuweilen an Parästhesien, befindet sich aber sonst in einem ausgezeichneten Allgemeinzustand. Gegen die bestehende Achylia gastrica wird Acido-Pepsin verordnet. Seit 1934 in Remission. Im Dezember 36: Hb. 102%, Ery 4.440 Mill., F.I. 1.16, 9125 Leukoc., 1% Basoph., 1% Eos., 3% Stab., 53% Segm., 38% Lymphoc., 4% Monoc.; der Hb.-Gehalt war auch bei dem Auftreten der ersten perniciösen Erscheinungen relativ hoch.

Fall XXVII, Anna L., 57 Jahre, Wa.R. negativ. Pat. lag zum ersten Male 1931 in unserem Krankenhaus, wo eine Anämia perniciosa diagnostiziert wurde. Sie hatte damals alle typischen Erscheinungen. Nach der Entlassung am 9. 6. 31 konnte Pat. aus sozialen Gründen eine weitere Leberbehandlung nicht durchführen. Kraftlosigkeit, Müdigkeit, gelbliche Hautfarbe, Kopfschmerzen, Zungenbrennen, Druckempfindlichkeit unter beiden Rippenbögen setzten wieder ein. Erneute Aufnahme am 2. 5. 32 mit einem Hb.-Gehalt von 50%, 1.100 Mill. Ery und einem F.I. von 2.1. Die Pat. erhielt täglich 500 ccm Leberbrühe und Pepsin-Salzsäure. Am 23. 7. 32 wurde sie beschwerdefrei entlassen bei einem Hb.-Wert von 88% und einer Ery-Zahl von 3.2 Mill. (F.I. 1.4). Wieder konnte die Pat. eine Leberbehandlung nicht regelmäßig in der darauf folgenden Zeit durchführen. Sie mußte im Frühjahr 1933 erneute Krankenhausbehandlung aufsuchen, wo ihr Leber verabfolgt wurde. Einige Zeit nach der Entlassung zunehmende Kräfteabnahme, Mattigkeit, Appetitlosigkeit, Zungenbrennen, Thorax- und Oberbauchschmerzen,

Aufstoßen, Widerwillen gegen Fleisch, Kopfschmerzen, Ohrensausen. Sie schleppte sich bis Januar 34, am 2. 3. 34 wurde die Pat. in unserem Krankenhaus stationär aufgenommen. Gelbe Hautfarbe, 1. Ton an der Herzspitze unrein, keine Störungen des Z.N.S., Hb.-Gehalt 43%, Ery 1.880 Mill., F.I. 1.2, 1850 Lc., 8% Jgdl., 9% Stbk., 27% Sgmt., 55% Lymphoc., 1% Monoc. Pernämylbehandlung. Pat. wurde kräftiger, bekam eine frische Gesichtsfarbe, nahm an Gewicht zu. Am 27. 4. 34 wurde die Pat. völlig beschwerdefrei entlassen (Hb. 88%, 4.25 Mill. Ery, F.I. 1.04). Pat. wurde angewiesen, in unserer ambulanten Behandlung zu bleiben. Seitdem befindet sich Pat. in Remission. Im Dezember 1936: Hb. 87%, 4.34 Mill. Ery, F.I. 1.01.

Fall XXVIII, Karl B., 66 Jahre, Rentner, Wa.R. negativ. Seit April 1935 klagte der Pat. über zunehmende Appetitlosigkeit, Verstopfung, Blähungen, erhebliche Abmagerung, Zungenbrennen, Kribbeln und taubes Gefühl in Fingern und Füßen. Am 18. 10. 35 kam Pat. zur stationären Aufnahme. Der Ernährungszustand war reduciert, die Haut blaß, die Zunge an den Rändern rötlich gefleckt, Parästhesien in den Beinen und Armen, die Reflexe waren nicht pathalogisch. Sein Hb. betrug 43%, die Ery-Zahl 1.580 Mill., der F.I. 1.45, Aniso-, Poikilocytose, Polychromasie, Megalocyten, 6250 Lc., 4% Eos., 12% Stbk., 67% Sgmt., 13% Lymhoc., 4% Monoc., Hypersegmentierung. Somit handelte es sich um eine Anämia perniciosa, wofür außer dem Blutbild auch die bestehende Achylia gastrica sprach. Wir behandelten den Kranken mit einem Leberextrakt. Daraufhin besserten sich der Blutbefund und das körperliche Befinden. Der Pat. nahm 8 kg an Gewicht zu. Am 23. 12. 35 erfolgte die Entlassung. Hb. 90%, 4.400 Mill. Ery, F.I. 1.02. Seit Januar 1936 kommt der Pat. wöchentlich zur Blutkontrolle und ev. Leberextraktinjektionen. Er klagt zeitweise immer noch über ein taubes Gefühl in den Beinen. Das Blutbild im Dezember 36: 94% Hb., 4.28 Mill. Ery, F.I. 1.09.

Fall XXIX, Gottlieb G., 62 Jahre, Arbeiter, Wa.R. neg. Pat. hatte sich in seinem Beruf mit der Entfettung von Gegenständen durch Trichloräthylen zu beschäftigen. Er bekam Geschwüre an den Unterarmen, Oberschenkeln, im Nacken. Nach Abheilen der Geschwüre arbeitete er zunächst ohne Beschwerden weiter, bald stellten sich aber Appetitlosigkeit, Schwindelanfälle, Mattigkeitsgefühl, Gewichtsabnahme, Magenbeschwerden ein. Während eines viertägigen Krankenhausaufenthaltes konnte kein krankhafter Befund erhoben werden. Im Jan. 32 wurde zum ersten Male ambulant eine Blutkrankheit diagnosticiert. Der Kranke führte dann unregelmäßig eine Leberbehandlung durch. Am 24. 4. 33 wurde der Pat. eingewiesen mit den Symptomen einer

leichten Ermüdbarkeit, Appetitlosigkeit, Schwindel, Uebelkeit, Kurzatmigkeit, Magenschmerzen, Zungenbrennen. Die Hautfarbe war gelb, die Zunge mäßig glatt atrophisch. Es bestand ein leichtes systolisches Geräusch an der Herzspitze, Druckschmerz im Epigastrium. Keine medullären Symptome. Hb.-Gehalt von 55%, 1.580 Mill. Ery, F.I. 1.6, 4200 Lc., 5% Eos, 1% Jgdl., 58% Sgmtk., 36% Lymphoc., Aniso-, Poikilocytose, Polychromasie, Megalocyten, Achylia gastrica. Verabreichung von Leberpräparaten. Am 22. 6. 33 wurde der Pat. wesentlich gebessert entlassen, er fühlte sich wohl. Ein sicherer Anhalt für das perniciöse Blutbild auf Grund von Trichloräthylenschädigung ließ sich nicht erbringen. In der Folgezeit wurde eine regelmäßige Leberbehandlung nicht durchgeführt. Am 23. 9. 33 erfolgte Wiederaufnahme. Die alten Erscheinungen waren erneu aufgetreten: Zungenbrennen, Appetitlosigkeit, Magengrubenschmerzen, Herzschmerzen ohne Angstgefühl, allgemeine Mattigkeit, Schwindelanfälle, Parästhesien in den Beinen. Die Hautfarbe war wieder strohgelb. Keine pathologischen Reflexe, keine Sensibilitätsstörungen. Hb. 62%, Ery-Zahl 2.320 Mill., F.I. 1.34. Lebertherapie. Am 16. 11. 33 erfolgte die Entlassung mit der Weisung, sich alle 4 Wochen vorzustellen. Hb. 70%, Ery 2.990 Mill., F.I. 1.2. Seitdem befindet sich der Pat. in Remission. Im Dezember 1936: Hb. 85%, Ery-Zahl 4.320 Mill., F.I. 0.99.

Tab. 1

Dez. 1936	Gesunde							Perniciosa-Patienten in Remissionszeit									
	1	2	3	4	5	6	7	Fall I	II	III	IV	V	VI	VII	VIII	IX	X	XI
In Remission seit								2 Jahr 5 Mo.	2 Jahr	1 Jahr 10 Mo.	3 Mo.	2 Mo.	2 Mo.	9 Mo.	4 Jahr 1 Mo.	1 Jahr 8 Mo.	7 Mo.	6 Mo.
Eryzahl (Mill.)								5.340	4.600	4.680	4.780	4.670	4.690	4.200	4.720	4.820	4.350	4.380
Hb.-Gehalt								103%	80%	94%	90%	94%	96%	82%	96%	99%	90%	84%
Färbe-Index								0.96	0.86	1.0	0 94	1.01	1.02	0 96	1.02	1.03	1.03	0.96
Mittlerer Erydurchmesser	7.2 μ	7.71 μ	7.35 μ	7.56 μ	7 8 μ	7.75 μ	7.46 μ	7.31 μ	7 33 μ	7.38 μ	7.47 μ	7.52 μ	7.75 μ	7.79 μ	7.81 μ	7.81 μ	7.82 μ	7.88 μ
Eryzahl in der Gruppe d. häufigst. Durchm.	485	405	405	370	440	455	405	355	350	400	435	360	380	385	3.65	400	385	355
Variationsbreite	3 3	2 8	3.3	3.0	2.3	3.3	2.8	2.8	3.3	3.5	3.3	3 8	3 5	4.5	2.8	4.5	4.0	3.0
Zahl der Ery in d. Gruppen — 5.36 μ												5		5		5		
— 5.84 μ	10		10			5			20		5	5					5	
— 6.31 μ	50	15	30				45	35	55	5	25	25	10		5		5	
— 6.81 μ	155	60	95	95	20	45	105	175	110	155	105	65	35	40	50	30	25	25
— 7.36 μ	485	220	405	315	165	185	285	355	340	400	285	330	225	215	185	140	200	195
— 7.94 μ	230	405	355	370	440	455	405	325	350	315	435	360	380	385	365	400	385	355
— 8.58 μ	55	235	95	185	290	260	130	100	105	100	115	170	300	265	315	295	295	315
— 9.26 μ	15	65	10	30	85	50	30	10	20	20	30	40	45	85	80	115	80	105
— 10.00 μ				5						5			5	5		15	5	5
— 10.80 μ																		
— 11.66 μ																		

Tab. 1 (Fortsetzung)

Dez. 1936	Perniciosa-Patienten in Remissionszeit																	
	Fall XII	XIII	XIV	XV	XVI	XVII	XVIII	XIX	XX	XXI	XXII	XXIII	XXIV	XXV	XXVI	XXVII	XXVIII	XXIX
In Remission seit	1 Jahr 11 Mo	2 Jahr 1 Mo	1 Jahr 4 Mo.	1 Jahr 3 Mo.	1 Jahr 11 Mo.	1 Jahr 7 Mo.	11 Mo	2 Jahr 5 Mo.	4 Jahr 8 Mo.	2 Jahr 9 Mo.	9 Mo	1 Jahr 3 Mo.	9 Mo	5 Mo.	2 Jahr 10 Mo.	2 Jahr 8 Mo.	1 Jahr	3 Jahr 1 Mo.
Eryzahl (Mill.)	4.500	4.660	4.020	5.140	5.000	4.220	4 530	4.400	4.750	4.880	4.600	4.100	4.880		4.400	4.340	4.280	4.320
Hb.-Gehalt	90%	96%	80%	100%	96%	81%	85%	90%	90%	100%	90%	88%	96%	85%	102%	87%	94%	85%
Färbe-Index	1.00	1.03	1.00	0.98	0.96	0.95	0.93	1.02	0 94	1.03	0 98	1.07	0.99		1.16	1.01	1.09	0.99
Mittlerer Erydurchmesser	7.96 µ	8.0 µ	8.01 µ	8.03 µ	8.03 µ	8.03 µ	8.05 µ	8.1 µ	8.1 µ	8 13 µ	8.21 µ	8.25 µ	8 29 µ	8.34 µ	8.4 µ	8.41 µ	8.56 µ	8.58 µ
Eryzahl in der Gruppe d. häufigst. Durchm.	360	365	360	345	340	340	405	320	405	375	385	320	390	440	355	440	370	370
Variationsbreite	4.8	3.5	3 5	3.0	3 5	4.8	3.0	3 8	4.5	3 5	3.8	4 3	3.8	3.5	4.3	3.3	4.6	3.8
Zahl der Ery in d. Gruppen — 5.36 µ									5									
— 5.84 µ	5					5												
— 6.31 µ		10	10		5	5				10		5		5	5			
— 6.81 µ	35	35	35	30	55	20	5	20	15	20	25	5	5	5	10		5	10
— 7.36 µ	140	115	150	130	105	140	90	170	75	130	75	100	55	50	45	25	35	25
— 7 94 µ	360	310	270	310	295	340	365	245	315	215	245	265	250	175	205	180	145	145
— 8.58 µ	320	365	360	345	340	290	405	320	405	375	385	320	390	440	355	440	325	320
— 9.26 µ	105	155	140	170	175	145	130	200	170	220	235	230	270	285	290	305	370	370
— 10.00 µ	25	10	35	15	25	50	5	35	15	30	25	60	15	40	75	45	95	100
— 10.80 µ	10					5		19			10	15	15		15	5	20	30
— 11.66 µ																	5	

Aus allen diesen Krankengeschichten geht hervor, daß auf Grund einer Leberbehandlung die meisten perniciösen Erscheinungen wieder zurückgegangen sind, zumindestens aber das charakteristische Blutbild wieder normale Werte erreicht hat. Von den Erscheinungen der funikulären Medullose konnten wir, wie schon erwähnt, nur die leichteren Symptome beseitigen wie Kribbeln, taubes Gefühl; die schwereren aber in einem weiter fortgeschrittenen Stadium wie Ataxie, schlechtes Gehen etc. konnten wir nur bessern.

Zur Zeit der Ausmessung der Erythrozytengrößen (Dez. 1936) befanden sich also alle 29 Patienten im Remissionsstadium, und zwar zum Teil schon seit mehreren Jahren: 10 Patienten seit weniger als einem Jahr, 9 Patienten seit 1—2 Jahren, 7 Patienten seit 2—3 Jahren, 1 Patient seit 3 Jahren, 2 Patienten seit 4—5 Jahren; s. Tabelle I.

Wie verhalten sich nun die Erythrozyten unserer 29 Remissionspatienten hinsichtlich ihrer Größe, Zahl in der Gruppe des häufigsten Durchmessers und ihrer Variationsbreite?

Wenn wir bei der Besprechung der von uns gefundenen normalen Ery-Größen sagten, daß der mittlere Durchmesser der Erythrozyten zwischen 7.2 μ und 7.8 μ schwankt, so müssen wir jetzt feststellen ,daß die mittleren Ery-Größenwerte der 29 Perniciosa-Remissionsfälle sich mit diesen Zahlen nur in einem geringen Maße decken.

Nur 10 Fälle (ca. ein Drittel) liegen mit ihrem mittleren Durchmesser innerhalb dieser Grenzen, sind also normal. Die übrigen 19 Fälle verteilen sich auf die nächst höheren Größen von 7.9 μ bis 8.6 μ, wobei allerdings 6 Fälle allein einen mittleren Durchmesser von 8.0 μ aufweisen. Diese liegen zusammen mit 1 Fall von 7.9 μ als mittleren Durchmesser in der Nähe des von uns gefundenen höchsten normalen mittleren Wertes. 4 Fälle haben eine mittlere Größe von 8.1 μ, 1 von 8.2 μ, 3 von 8.3 μ, 2 von 8.4 μ, 2 von 8.6 μ.

Wir haben diesen Befund in Kurve I zum Ausdruck gebracht, in der der wagerechte die Abcisse überragende Balken den Bereich des Normalen angibt und die schraffierten Rechtecke die Verteilung der 29 Remissions-Perniciosafälle auf ihre jeweilige durchschnittliche Ery-Größe zeigen. So weisen z. B. 6 von den 29 Fällen eine durchschnittliche Ery-Größe von 8.0 μ auf.

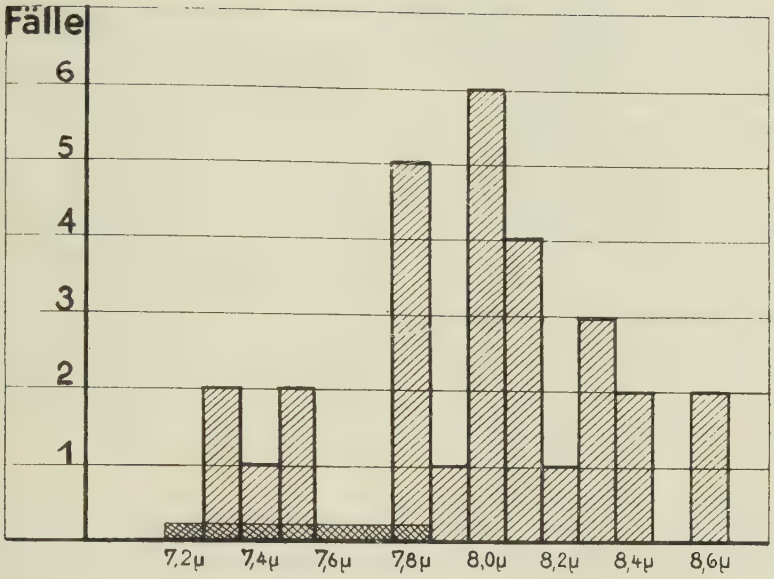

Kurve I. Verteilung der mittleren Erythrozytengrößen von 29 Perniciosafällen in Remissionszeit. (Auf der Ordinate: Zahl der Fälle, auf der Abscisse: μ Einteilung. Der schmale Balken auf der Abscisse gibt den Normalbereich an.)

Während die normalen Erythrozyten bei uns im Mittel 7.54 μ groß sind, beträgt der Mittelwert der gesamten Ery von den in Remission sich befindlichen Patienten 7.97 μ; er befindet sich so — wenn auch nahe — außerhalb der Normalgrenze.

Wir konnten also in der Frage, inwieweit die Ery-Größen bei der Perniciosa unter Leberbehandlung wieder normal werden, die an Hand eines kleineren Materials gefundenen Ergebnisse von Schulten und Price-Jones bestätigen.

Charakteristisch für einen normalen Ery-Größenbefund waren ferner die große Anzahl (ca. 400 Zellen) der Ery in der Gruppe des häufigsten Durchmessers und die geringe Variationsbreite (ca. 3 μ), kurvenmäßig dargestellt also die Steilheit und die schmale Basis (s. Kurve III). Wie verhalten sich diese Dinge bei unseren Perniciosafällen in Remissionszeit? Hat sich die Anisoytose, die sich in einer Abflachung und breiten Basis der Ery-Größenverteilungskurve ausdrückt, zurückgebildet?

Auch hier liegen unsere Befunde nahe der Norm, befinden sich jedoch im Durchschnitt außerhalb normaler Grenzen. Wäh-

rend 6 von unseren 7 gesunden (85%) über 400‰ Zellen in der Gruppe ihres häufigsten Durchmessers aufweisen, erreichen von den 29 Remissionsfällen nur 7 die 400‰ Grenze, also nur 24%. 17 Fälle haben 350—400‰ Zellen in der Gruppe des häufigsten Durchmessers (59%), 5 Fälle 300—350‰ Zellen (17%).

Die Differenz der Gruppen, die die kleinsten und größten Zellen (Variationsbreite) enthalten, ist in unseren Fällen auch noch verbreitert. Während die Differenz bei den 7 Normalen im Mittel 2.97 μ beträgt, ist diese bei unseren Remissionspatienten im Mittel noch vergrößert (3.75 μ), die niedrigste beträgt 2.8 μ, die höchste 4.8 μ. Bei den gesunden Vergleichsfällen war die niedrigste Differenz 2.3 μ, die höchste 3.3 μ. In diesem Punkt konnten wir auch die Untersuchungen von Schulten bestätigen. Er fand bei seinen 16 Remissionsfällen auch eine erheblich vergrößerte Variationsbreite mit 3.8 μ als Mittelwert. Bei den 10 Gesunden betrug die Differenz im Mittel 2.35 μ.

Diese beiden eben besprochenen eng zusammengehörenden Ergebnisse, die meist noch erniedrigte Zahl der Zellen in der Gruppe des häufigsten Durchmessers und die meist erhöhte Differenz der Gruppen, die die kleinsten und größten Zellen enthalten, haben wir in Kurve II dargestellt. Dabei sind auf der Abscisse die 7 normalen und 29 Perniciosafälle nach der Größe ihres mittleren Ery-Durchmessers geordnet (wie in Tabelle I) eingetragen, so daß also Fall I den kleinsten und Fall XXIX den größten mittleren Durchmesser aufweisen.

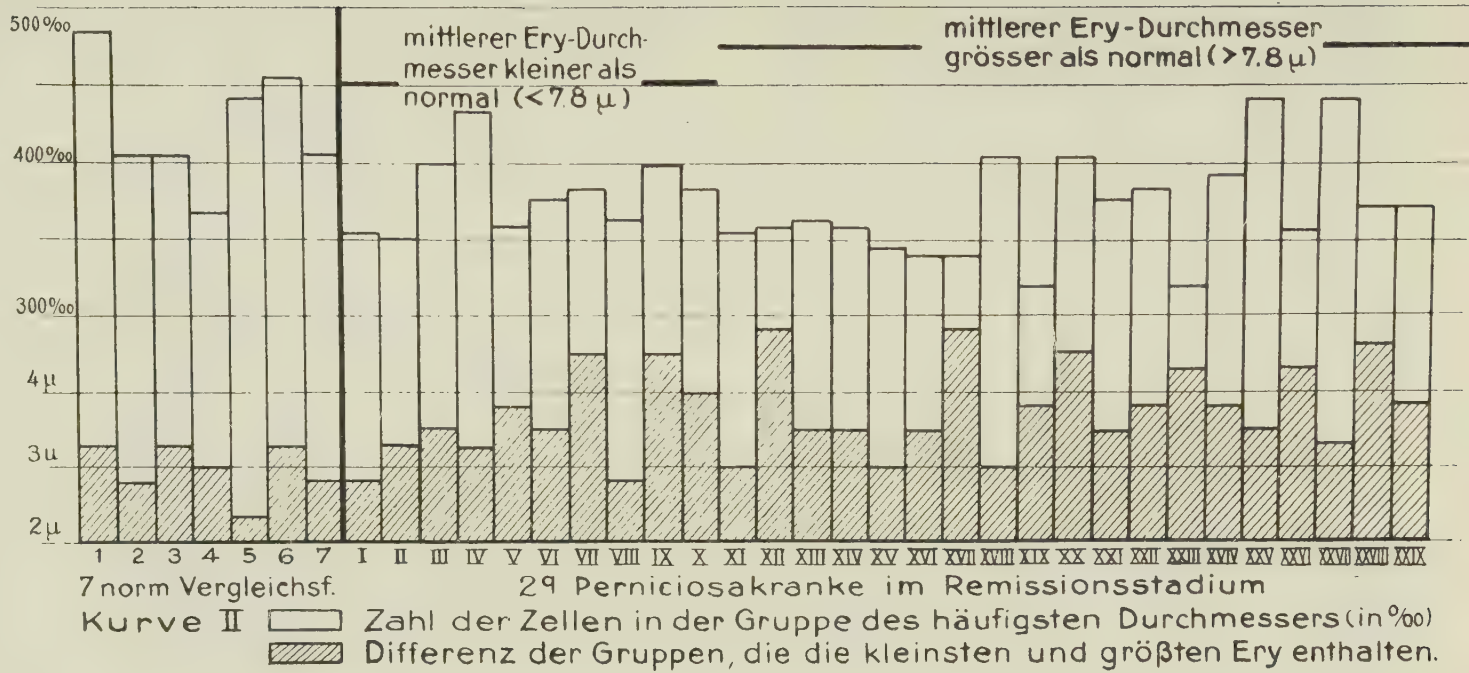
500‰
400‰
300‰
4 µ
3 µ
2 µ
mittlerer Ery-Durchmesser kleiner als normal (<7.8 µ)
mittlerer Ery-Durchmesser grösser als normal (>7.8 µ)
1 2 3 4 5 6 7 I II III IV V VI VII VIII IX X XI XII XIII XIV XV XVI XVII XVIII XIX XX XXI XXII XXIII XXIV XXV XXVI XXVII XXVIII XXIX
7 norm Vergleichsf.
29 Perniciosakranke im Remissionsstadium
Kurve II
Zahl der Zellen in der Gruppe des häufigsten Durchmessers (in ‰)
Differenz der Gruppen, die die kleinsten und größten Ery enthalten.

Wenn wir bis jetzt die Rückbildung der Makrozytose und die Rückbildung der Anisozytose im Remissionsstadium der Biermerschen Erkrankung einzeln besprochen und festgestellt haben, daß jeweils nur einige wenige Fälle den Bereich des Normalen erreichen, so zeigt gerade eine Gesamtbetrachtung der Ergebnisse, daß eigentlich nur 1 Fall in sämtlichen hier zur Untersuchung stehenden Punkten normal wird, die übrigen 28 lassen entweder noch einen gewissen Grad einer Makrozytose oder einer Anisozytose, oder aber noch beide Symptome gleichzeitig erkennen. Nur dieser eine Fall IV hat einen normalen mittleren Ery-Durchmesser, genügend Zellen in der Gruppe des häufigsten Durchmessers und eine normale Variationsbreite.

So weisen zum Beispiel Fall I bis X zwar eine normale mittlere Ery-Größe auf, dafür erreichen sie aber (außer Fall IV) hinsichtlich ihrer Streuung nicht die Grenzen des Normalen. Fall I und II haben nicht genügend Zellen in der Gruppe des häufigsten Durchmessers, Fall III eine größere Variationsbreite als normal, Fall V, VI, VII eine größere Variationsbreite und nicht genügend Zellen in der Gruppe des häufigsten Durchmessers. Fall VIII zeigt eine normal große Differenz der Gruppen mit den kleinsten und größten Zellen, erreicht aber auch nicht die 400 ‰ Zahl in der Gruppe des häufigsten Durchmessers. Fall IX und X haben eine größere Variationsbreite als die normalen Fälle.

Die Fälle XI bis XXIX weisen insgesamt eine größere mittlere Ery-Größe als normal auf und weichen auch sonst mehr oder weniger hinsichtlich ihrer Streuung vom Normalen ab. Nur die Fälle XVIII und XXVII zeigen zwar noch einen deutliche vergrößerten mittleren Ery-Durchmesser von 8.05 µ und 8.41 µ, weisen aber sonst über 400 ‰ Zellen in der Gruppe des häufigsten Durchmessers und eine normale Differenz der Gruppen auf, die die kleinsten und größten Erythrozyten enthalten. Bei 13 Fällen jedoch hat sich die Makrozytose zusammen mit der Anisozytose nicht gänzlich zurückgebildet, sie zeigen noch einen vergrößerten mittleren Ery-Durchmesser und eine größere Streuung.

Aus all diesem geht klar hervor, daß im Remissionsstadium der perniciösen Anämie die hier zur Untersuchung stehende Makro- und Anisozytose sich völlig unabhängig voneinander zurückbilden können; oft sind aber beide Erscheinungen noch deutlich zu erkennen; in einem Teil der Fälle hat sich die Makrozytose oder aber die Anisozytose vollkommen zurückgebildet, nur ein Fall weist einen normalen Ery-Größenbefund auf.

Auf Grund unserer Untersuchungen kann man also verallgemeinern, daß jeder Patient bei einem sonst unklaren Krankheitsbild durch eine mittels der Okularmikrometermethode nach-

gewiesene Makro= oder Anisozytose immer verdächtig ist auf die Diagnose: Anämia perniciosa im Remissionsstadium. Meist wird man sogar eine Makrozytose und eine Anisozytose erwarten dürfen.

Einen weiteren Eindruck unserer Ergebnisse: das Verschwinden der Makro= oder Anisozytose in einigen Fällen ,in der Mehrzahl der Fälle aber das Bestehenbleiben dieser pathologischen Veränderungen (wenigstens bis zu einem gewissen Grade) vermittelt Kurve III. In dieser stellen die beiden steilen Kurven das Bild von 2 normalen Fällen mit dem kleinsten und größten mittleren Ery=Durchmesser dar. Die beiden abgeflachten Kurven sind die Darstellung des Falles I und XXIX, die also den kleinsten und größten mittleren Ery=Durchmesser aufweisen. Aus Kurve III ist ersichtlich, daß wohl eine Perniciosa=Remissions=

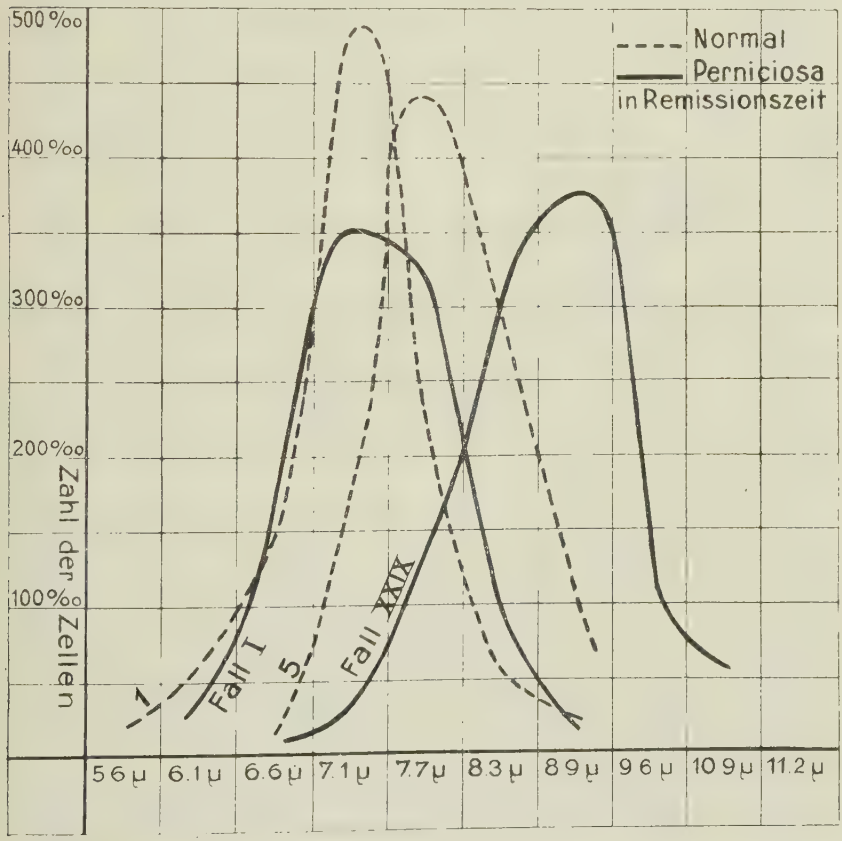

zeitkurve im Bereich des Normalen liegen kann, wenn sie auch, wie in diesem Fall, nicht ganz so steil ist (als Zeichen eines geringen Grades einer Anisozytose), daß sie aber in einem anderen Falle noch ganz erheblich von einer Normalkurve abweichen kann.

Man könnte vielleicht annehmen, daß die Fälle mit einem größeren Ery-Wert und einer relativ noch ausgeprägten Anisozytose sich erst kurze Zeit in Remission befinden. Bei einer Nachprüfung dieser Frage muß man aber feststellen, daß dies nicht der Fall ist. Die Tabelle I zeigt klar, daß sich die Fälle mit einer langen Remissionszeit von 2—4 Jahren ganz unregelmäßig auf die nach steigender mittlerer Ery-Größe geordneten 29 Fälle verteilen.

So befindet sich Fall VIII schon seit 4 Jahren und 1 Monat im Remissionsstadium, er hat eine mittlere Ery-Größe von 7.81 μ (gleich normal), Variationsbreite von 2.8 μ (gleich normal), 365‰ Zellen in der Gruppe des häufigsten Durchmessers (weniger als normal).

Fall XX ist seit 4 Jahren und 8 Monaten in Remission, sein mittlerer Ery-Größenwert beträgt 8.1 μ (größer als normal), die Variationsbreite 4.5 μ (größer als normal), 406‰ Zellen in der Gruppe des häufigsten Durchmessers (gleich normal).

Fall XXIX seit 3 Jahren und 1 Monat in Remission. Mittlere Ery-Größe 8.58 μ (größer als normal), Variationsbreite 3.8 μ (größer als normal). 370‰ Zellen in der Gruppe des häufigsten Durchmessers (weniger als normal).

Sehr schön zeigen diese Beispiele, daß eine lange Remissionszeit keinesfalls eine besonders günstige Angleichung an normale Verhältnisse bedingt, ein ebenso uneinheitliches Bild geben auch die Fälle mit einer Remissionszeit von nur einigen Monaten. Die Ery-Größe erscheint eben unabhängig von der Dauer der Remission.

Wichtig erschien uns noch, eine weitere Frage zu untersuchen, ob diejenigen Fälle, die sich nach einem besonders schweren Krankheitsverlauf jetzt im Remissionsstadium befinden, sich in ihrem Ery-Größenbefund grundsätzlich unterscheiden von den Fällen mit einem leichteren Verlauf. Uns interessierte, ob diese Fälle noch besonders charakteristisch für eine Perniciosa sind oder sonst besondere Veränderungen zeigen.

Bei Besprechung dieser Frage wollen wir zuerst die Ery-Größen der Remissionspatienten betrachten, die in einem schwer anämischen Zustand zur Aufnahme kamen.

So war der Hämoglobin-Gehalt bei Fall IV auf 28% abgesunken, die Ery betrugen 1.04 Mill., F.I. 1.33. Fall XIV: Hb.-

Gehalt 27%, Ery 1.19 Mill., F.I. 1.17. Fall XXV: Hb.-Gehalt 30%, 1.21 Mill. Ery, F.I. 1.25.

Alle drei Patienten boten das Bild einer sehr schweren Anämie. Unsere okularmikrometrischen Messungen dieser drei Blutbilder während der Remissionszeit ergeben keinen einheitlichen Befund. So entspricht Fall IV, wie schon an anderer Stelle erwähnt, am meisten den Ery-Größen unserer 7 normalen Vergleichsfälle mit einer durchschnittlichen Ery-Größe von 7.47 µ, mit einer Zellenzahl von 435 ‰ in der Gruppe des häufigsten Durchmessers und mit einer Variationsbreite von 3.3 µ. Es ist besonders beachtenswert, daß gerade die Makro- und Anisozytose eines schwer perniciös anämischen Patienten im Remissionsstadium sich vollkommen zurückgebildet hat. Auf der anderen Seite erreicht der Fall XIV mit dem Hgb.-Gehalt von 27% bei der Aufnahme dieses Ergebnis bei weitem nicht. Der mittlere Ery-Durchmesser ist noch größer als normal (8.01 µ). In der Gruppe des häufigsten Durchmessers sind nur 360 ‰ Zellen (400 ‰ normal), und auch die Variationsbreite ist im Remissionsstadium noch etwas vergrößert, 3.5 µ (3.3 µ gleich obere normale Grenze). Der Fall XXV mit einem Hb.-Gehalt von 30% hat im Remissionsstadium einen erheblich vergrößerten mittleren Durchmesser von 8.34 µ. In der Gruppe des häufigsten Durchmessers sind genügend Zellen, 440 ‰. Die Differenz der Gruppen, die die kleinsten und größten Erythrozyten enthalten, ist größer als normal, 3.5 µ.

Diese am Beginn der Krankheit gleich schwer anämischen Patienten weisen also in der Remissionszeit kein einheitliches Bestehenbleiben oder Rückbildung der Makro- und Anisozytose auf. Der eine Fall wird vollkommen normal, die anderen beiden sind doch noch charakteristisch für eine Perniciosa. Den gleichen Befund zeigen 6 weitere Patienten, die bei der Einweisung in unser Krankenhaus auch recht erheblich anämisch waren mit einem Hämoglobingehalt von 30 bis 40%. Für sie gilt dasselbe, was bei der Besprechung der 3 besonders schwer anämischen Patienten gesagt wurde, nur mit dem Unterschied, daß kein Fall ganz normal wird, wie wir es bei Fall IV gesehen haben. Immerhin kommt auch der Fall III der Norm nahe. Die anderen 5 Fälle weisen aber doch noch mehr oder weniger starke Anklänge an einen Perniciosebefund auf, wobei sie sich aber von den übrigen bei der Krankenhausaufnahme weniger schwer anämischen Patienten nicht charakteristisch unterscheiden.

Weiter haben wir die Ergebnisse der 7 Remissionspatienten näher untersucht, die bei der Aufnahme Zeichen einer schweren funikulären Myelose aufwiesen und auch von diesen spinalen Veränderungen trotz Leberbehandlung nicht geheilt werden konnten.

Auch hier konnten wir bei der Ausmessung der Ery-Größen keine auffälligen und einheitlichen Befunde entdecken. So waren bei Fall II noch Gehstörungen in geringem Maße vorhanden, als er entlassen wurde. Bei ihm befindet sich die mittlere Ery-Größe mit 7.38 µ im Bereich des Normalen. In der Gruppe des häufigsten Durchmessers befinden sich 400 ‰ Zellen. Die Variationsbreite ist noch vergrößert (3.5 µ). Abgesehen vom letzten Teilergebnis ein normaler Ery-Größenbefund! Bei Fall VI, dessen ataktischer Gang durch die Behandlung nicht ganz beseitigt werden konnte, finden wir eine mittlere Ery-Größe von 7.75 µ, 380 ‰ Zellen in der Gruppe d. häuf. Durchmesser und eine Variationsbreite von 3.5 µ. Auch hier weichen die Variationsbreite und die Zellenzahl vom Normalen ab, befinden sich aber doch nahe der Norm. Anders verhält es sich bei den nächsten Fällen: Bei Fall XI war eine Ataxie durch die funikuläre Myelose bedingt, deren Erscheinungen infolge der Behandlung wesentlich zurückgingen, aber doch noch vorhanden waren. Hier ist der mittlere Ery-Durchmesser größer als normal (7.88 µ). Auch sind nur 355 ‰ Zellen in der Gruppe des häufigsten Durchmessers. Die Variationsbreite beträgt 3.0 µ, gleich normal. Erscheinungen einer funikulären Myelose wie stark ataktischen Gang, schwer auslösbare und zum Teil fehlende Reflexe weist auch Fall XXII bei der Aufnahme auf. Wenn bei den obigen Fällen mit funikulärer Myelose die Ery-Größenbefunde im Remissionsstadium nicht erheblich vom Normalen abwichen, so läßt doch das Ery-Größen-Meßergebnis des Falles XXII noch deutlich eine Perniciosa erkennen. Der mittlere Ery-Durchmesser beträgt noch 8.21 µ, die Variationsbreite 3.8 µ (größer als normal), in der Gruppe des häufigsten Durchmessers befinden sich nur 385 ‰ Zellen (weniger als normal). Auch Fall XXIV wies einen ataktischen Gang auf, und auch hier ist die Ery-Größe durchaus nicht normal. Der Ery-Durchmesser beträgt im Mittel noch 8.29 µ, die Variationsbreite 3.8 µ (größer als normal), 390 ‰ Zellen in der Gruppe des häufigsten Durchmessers (weniger als normal). Fall XXV: Bei der Aufnahme Gehstörungen, leichte Ataxie beider Beine. Die Variationsbreite ist noch wenig vergrößert, sonst keine Zeichen einer Anisozytose mehr im Remissionsstadium. Der mittlere Ery-Durchmesser beträgt aber noch 8.34 µ.

Es verhält sich also bei unseren Patienten mit einer funikulären Myelose ebenso wie bei denen, die mit einem schwer anämischen Blutbefund zur Aufnahme kamen. Im Remissionsstadium nähern sich die Ery-Größen ganz verschieden und uneinheitlich der Norm.

Umgekehrt haben wir versucht, bei den Fällen mit einem normalen Meßergebnis, z. B. bei den Fällen mit einem normalen mittleren Erythrozyten-Durchmesser irgendwelche Auffälligkeiten in den betreffenden Krankengeschichten zu finden. Hierbei fallen besonders bei Fall I die hohen Hb.- und Ery-Zahlen auf. Der Patient kam auch schon mit erheblich erhöhten Werten zur Aufnahme: 108% Hb., Ery 4,4 Mill., Färbeindex 1.22. Wir halten diesen Befund aber doch für zufällig, zumal die anderen 9 Fälle, deren mittlere Ery-Größen auch noch normal sind, diese Besonderheit nicht zeigen. Fall VII wurde zwar mit 84% Hb.-Gehalt aufgenommen, seine Ery-Zahl war aber auf 2.84 Mill. abgesunken. Auch beträgt jetzt der Hb.-Gehalt nur 82%. Gegen eine Schlußfolgerung aus dem bei Fall I erhobenen besonderen Befund sprechen auch die bei Beginn der Perniciosa hohen Hb.- und Ery-Werte des Falles XXVI, der im Gegensatz zu Fall I gerade eine Vergrößerung des mittleren Ery-Durchmessers von 8.4 μ, eine erhöhte Variationsbreite von 4.3 μ und eine erniedrigte Zahl von 355‰ Zellen in der Gruppe des häufigsten Durchmessers aufweist (s. Kurve II). Gegenüber den anderen zeigen die 10 eine normale Ery-Größe aufweisenden Fälle bis auf die zufällige Abnormität des Falles I keine Besonderheiten, so daß es eben zu dem Bild der Perniciosa im Remissionsstadium gehört, daß einige Fälle fast normale Befunde erreichen, die Mehrzahl aber nicht.

Zusammenfassung

An Hand von 29 Perniciosakranken wurde durch Ausmessung der Erythrozyten mittels der Okularmikrometermethode die Frage untersucht, ob sich im Remissionsstadium der Anämia perniciosa die Makro- und Anisozytose zurückbilden.

Zur Zeit der Ausmessung der Erythrozytengrößen (Dezember 1936) befanden sich die 29 Patienten zum Teil schon seit mehreren Jahren in Remission. 10 Patienten seit weniger als einem Jahr, 9 Patienten seit 1—2 Jahren, 7 Patienten seit 2—3 Jahren, 1 Patient seit 3 Jahren und 1 Monat, 2 Patienten seit 4—5 Jahren.

Die Ery-Größenausmessung ergab, daß 10 Fälle (ca. $^1/_3$) mit ihrem mittleren Erythrozytendurchmesser innerhalb normaler Grenzen liegen (7.8 μ). Die übrigen 19 Fälle verteilen sich auf die nächst höheren Größen von 7.9 μ bis 8.6 μ, wobei allerdings 6 Fälle allein einen mittleren Durchmesser von 8.0 μ aufweisen. Diese liegen zusammen mit 1 Fall von 7.9 μ in der Nähe des von uns gefundenen höchsten normalen mittleren

Wertes (7.8 μ). 4 Fälle haben jedoch eine mittlere Ery-Größe von 8.1 μ, 1 von 8.2 μ, 3 von 8.3 μ, 2 von 8.4 μ, 2 von 8.6 μ.

In der Rückbildung der Anisozytose erreicht auch nur ein kleiner Teil der Patienten im Remissionsstadium normale Grenzen. Nur 8 von den 29 Perniciosafällen weisen eine normale Differenz der Gruppen, die die kleinsten und größten Zellen enthalten (Variationsbreite), auf, bei den übrigen ist die Variationsbreite größer als normal.

In der Gruppe des häufigsten Durchmessers erreichen nur 7 Fälle die als normal gefundene $400^{0}/_{00}$ Zahl.

Nur 1 Fall aber zeigt eine Rückbildung der Makro- und Anisozytose zusammen. Die anderen 28 Fälle lassen immer noch bestimmte Grade einer Makrozytose oder eine Anisozytose erkennen.

Es konnte ferner nachgewiesen werden, daß die Erythrozytengröße im Remissionsstadium der Perniciosa unabhängig von der Dauer der Remission und unabhängig von der Schwere des vorangegangenen Kreiheitsbildes ist. Ganz verschieden und uneinheitlich nähern sich die Perniciosapatienten hinsichtlich ihrer Ery-Größe der Norm.

Wir fanden auf Grund unserer Meßresultate also, daß die Leberbehandlung bei der perniciösen Anämie zum Teil die Makrozytose und Anisozytose an normale Grenzen heranbringt, meist aber noch in dieser Hinsicht deutlich einen charakteristischen Perniciosa-Befund erkennen läßt.

Ein geübter Untersucher kann also in der Lage sein, aus einem einzigen Teilergebnis (z. B. einer erhöhten Variationsbreite) die Diagnose auf eine perniciöse Anämie im Remissionsstadium zu stellen, immer aber ist der Patient perniciosa-verdächtig. Gewöhnlich soll man jedoch alle drei besprochenen Veränderungen (1. einen mittleren Ery-Durchmesser, der größer als normal ist, 2. eine erniedrigte Zellenzahl in der Gruppe des häufigsten Durchmessers, 3. eine vergrößerte Differenz der Gruppen, die die kleinsten und größten Erythrozyten enthalten) für eine Diagnose: Anämia perniciosa im Remissionsstadium verlangen, zumal die einzelnen Veränderungen oft nicht besonders deutlich sind und erst insgesamt das Bild einer Perniciosa erkennen lassen.

Da es aber heute auf Grund der Lebertherapie so viele Perniciosa-Remissionspatienten gibt, können die drei Symptome zusammen, die sich nach unseren Untersuchungen im Remissionsstadium der Perniciosa meist noch finden, einen wertvollen Hinweis für die Diagnose Biermersche Anämie bedeuten.

Literatur

J. Th. Brugsch: Fol. hämat. 45, 295; 1931. 51, 261; 1934.
Jahreskurse f. ärztl. Fortb. XXVI Heft 3; 1935.

Günther: Dtsch. Arch. f. kl. Med., 162; 1928.
Fol. hämat. 35, 383; 1928.

Holler und Kudelka: Fol. hämat. 35; 1928.

Jagic: Wiener kl. Woch. 1337; 1927.

Lippmann: Med. Welt 7, 663; 1933.

Medearis a. Minot: J. clin. Invest. 3, 541; 1927.

Murphy a. Fitzhugh: Arch. int. Med. 46, 440; 1930.

O. Naegeli: Blutkrankheiten und Blutdiagnostik; Springer 1931.

Nellen: Unters. üb. d. Er.-gr. b. d. Pol. u. Pern. An. u. Beitr. z. Meth. d. Er.-zytometrie; In.-Diss. Berlin.

Price-Jones: Journ. of Path. a. Bakt. 32, 479; 1929. 40, 503; 1935.

v. Schilling: Das Blutbild und seine klinische Verwertung; Fischer 1934.

H. Schulten: Dtsch. Arch. f. kl. Med. 172, 28; 1932.

Zadek: Zeitschr. f. kl. Med.; Springer 1922.

Zum Schluß der Arbeit ist es mir eine angenehme Pflicht, Herrn Professor Dr. Dennig und Herrn Dr. Groscurth für die vielseitigen Anregungen und ihre ständige Unterstützung bei der Ausführung dieser Untersuchungen meinen herzlichsten Dank auszusprechen.

Gleichzeitig gebe ich die eidesstattliche Versicherung ab, außer der angegebenen Literatur fremde Hilfe nicht benutzt zu haben.

Lebenslauf

Ich, Joachim Hagen, bin am 6. Dezember 1914 als Sohn des Facharztes für Urologie Dr. med. Felix Hagen und seiner Ehefrau Grete geb. Ziegenhorn in Berlin-Charlottenburg geboren. In Stettin bestand ich nach 9jährigem Besuch der humanistischen Abteilung des Marienstifts-Gymnasiums Ostern 1932 die Reifeprüfung. Anschließend widmete ich mich dem Medizinstudium und besuchte die Universitäten Berlin, Jena, München, Rostock. Im Sommer-Semester 1934 absolvierte ich an der Universität in Jena das ärztliche Vorexamen. Am 5. Oktober 1937 beendete ich an der Friedrich-Wilhelm-Universität in Berlin das medizinische Staatsexamen. Am 9. Oktober 1937 trat ich als Marine-Sanitätsoffiziersanwärter in den Dienst der Wehrmacht ein.